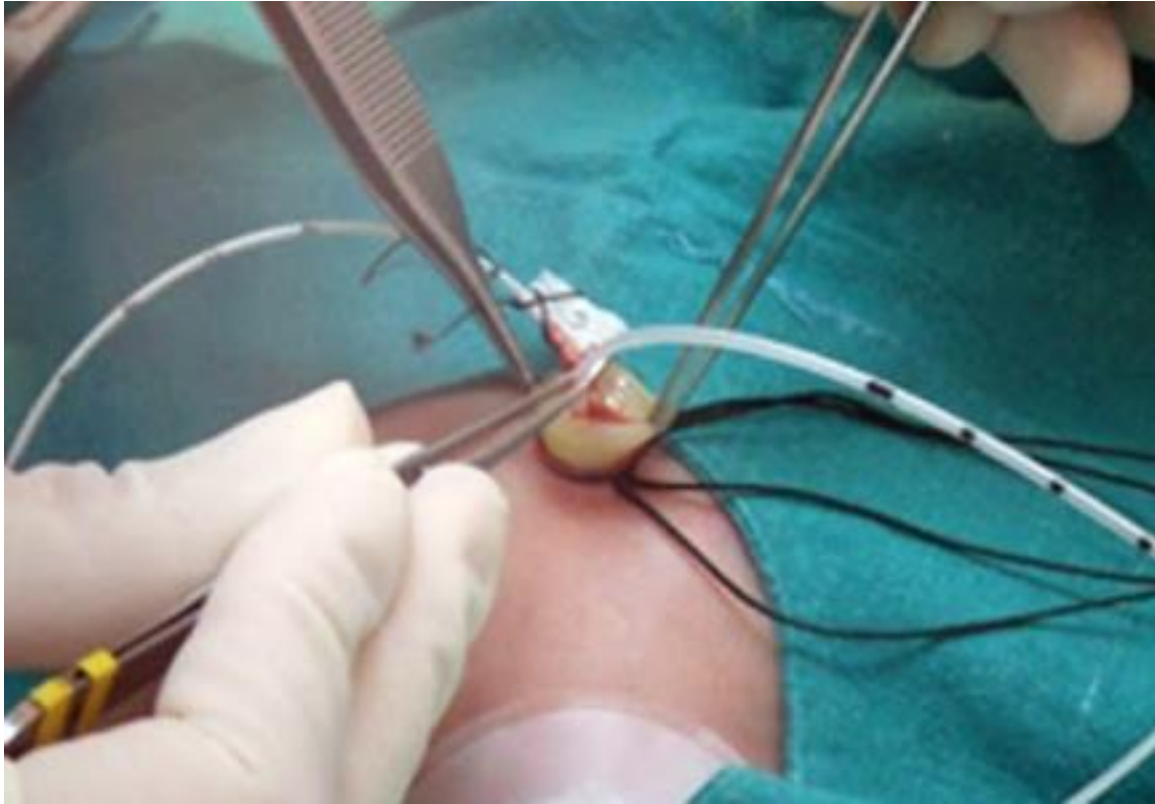

**PROVA PARA INGRESSO
RESIDÊNCIA MÉDICA - 2ª FASE (21/11/2023)
PRM DE ANESTESIOLOGIA/2024**



1

RN ao nascer necessita de reanimação neonatal, necessita do procedimento realizado em imagem. Pergunta-se:

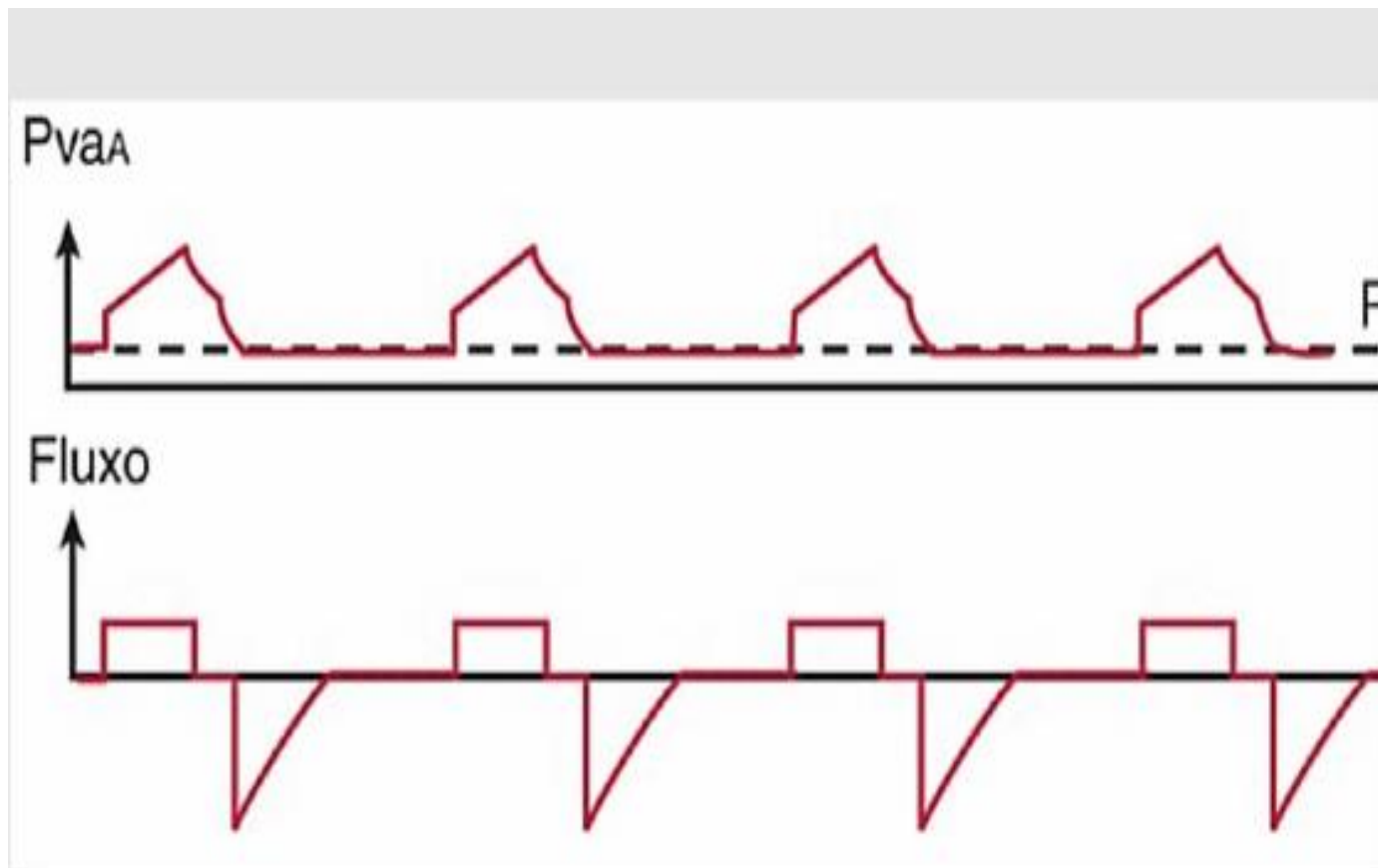


- a) Qual o procedimento realizado? **Resposta: Cateterismo umbilical**
- b) Qual droga de escolha na reanimação neonatal e dose venosa? **Resposta: Adrenalina na diluição 1:10.000 Dose 0,1-0,3 ml /kg e soro fisiológico ou ringer lactato 10 ml/ kg**

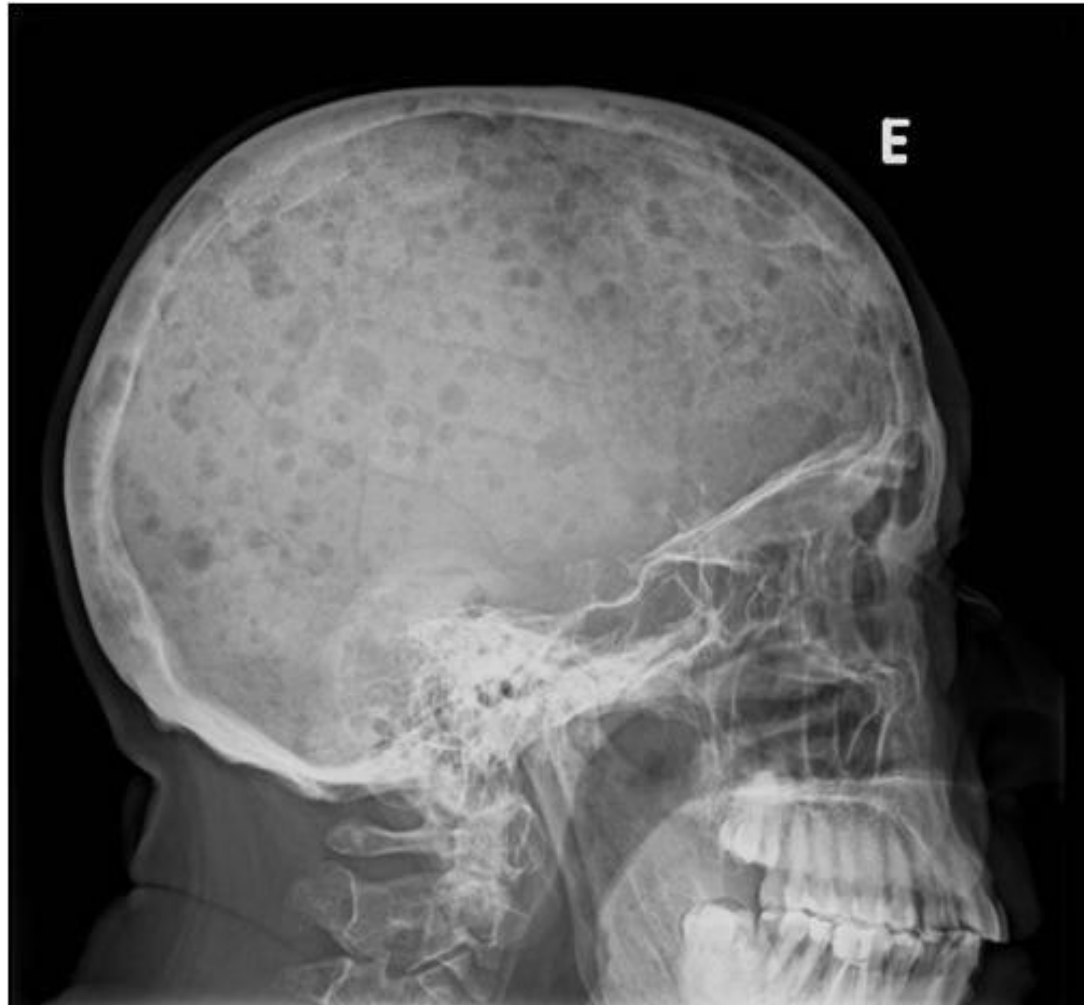2

Observe os traçados de fluxo e pressão de abertura das vias aéreas (PvaA) abaixo. Que modo básico de ventilação mecânica controlada esses gráficos representam?

R: Ventilação Controlada Volume (VCV)



3



a) Qual patologia pode estar relacionada a essa imagem?

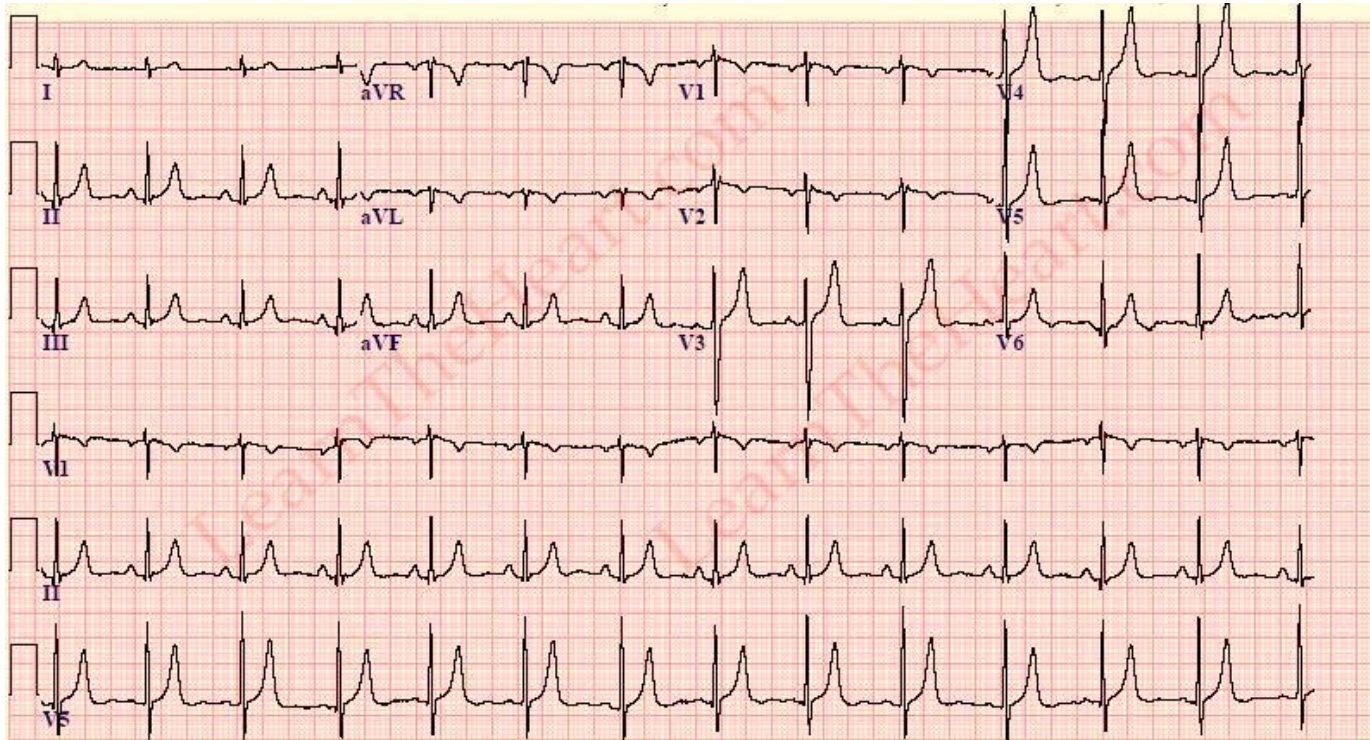
Resposta: Mieloma múltiplo.

b) Qual o achado da imagem? **Resposta: Lesões ósseas**

líticas ou lesão em sal e pimenta.

4

De acordo com as alterações do traçado do eletrocardiograma.



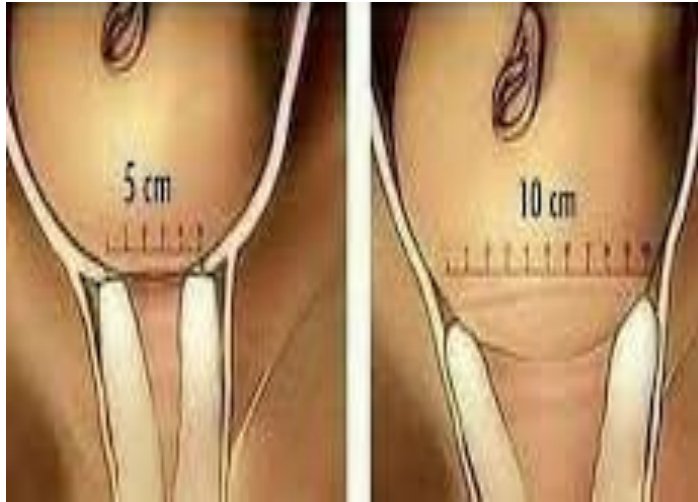a) Qual provável distúrbio hidroeletrólítico? **Resposta: Hipercalemia**

b) Qual a conduta? **Resposta: Gluconato de cálcio, estabilização de membrana**

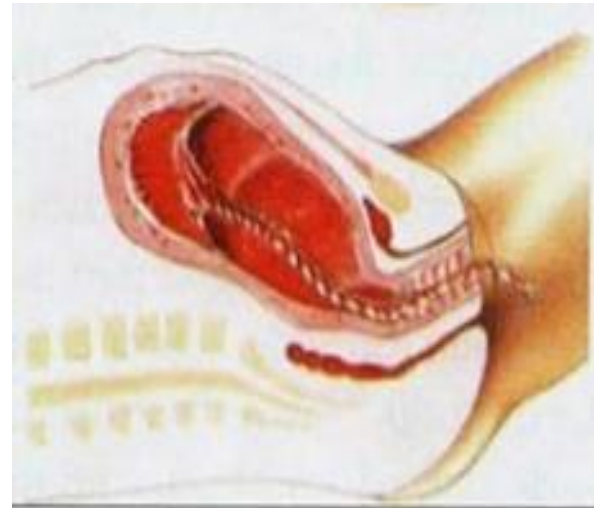5

O trabalho de parto pode ser dividido em fases ou períodos clínicos para ser melhor compreendido. As figuras abaixo representam algumas dessas fases. Nomeie as fases e as explique.

Fase 1



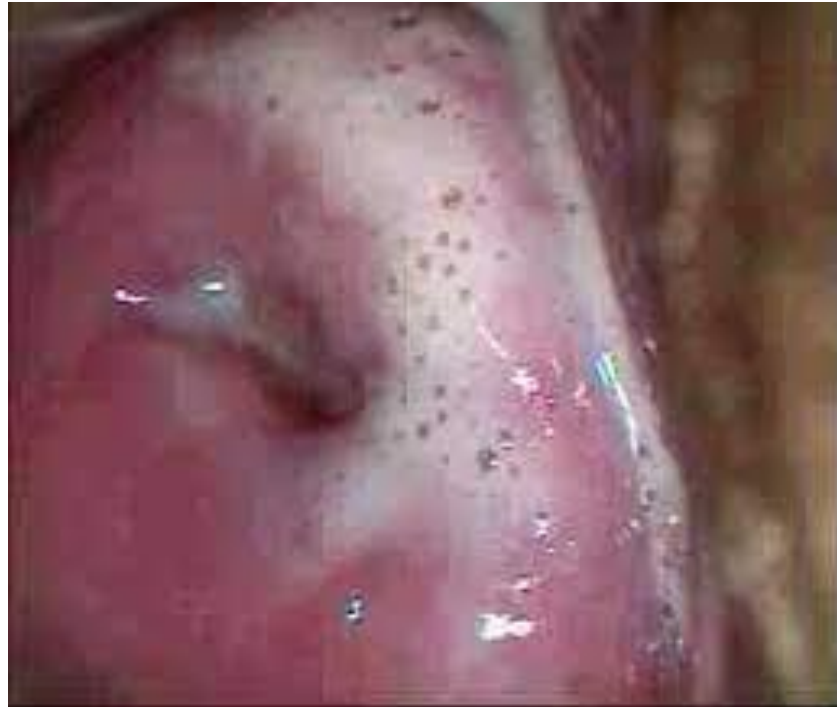Fase 3



Resposta: **FASE 1** - Dilatação cervical - é o período em que se estabelecem as contrações efetivas uterinas e regulares progredindo a dilatação do colo do útero até 10 cm (chamada dilatação total) / **FASE 3** - Dequitação - na sequência ocorre o desprendimento e expulsão da placenta. Pode ocorrer por 2 mecanismos Baldeocque-Shultze ou Baldeocque-Duncan.

6

Paciente de 25 anos, G1 P1 A0, vai a consulta de rotina e refere corrimento vaginal recorrente de odor fétido que piora em algumas situações como perto da menstruação e nas relações sexuais. Ao exame especular o aspecto é o da imagem a seguir:



- a) Indique o nome do patógeno mais comum neste quadro. **Resposta: Gardnerella Vaginalis**
- b) O parceiro deve ser tratado também ou não? **Resposta: Não é considerada uma IST a vaginose bacteriana, portanto o parceiro não deve ser tratado.**

7


Esta atividade faz parte de uma estratégia criada desde 2008 com o objetivo de ampliar as ações da Atenção Primária no Brasil com a possibilidade da participação de profissionais de áreas diversas.



- a) Cite três profissionais que poderiam participar dessas ações.
Resposta: Fisioterapeuta / Profissional de Ed Física / Psicólogos

8

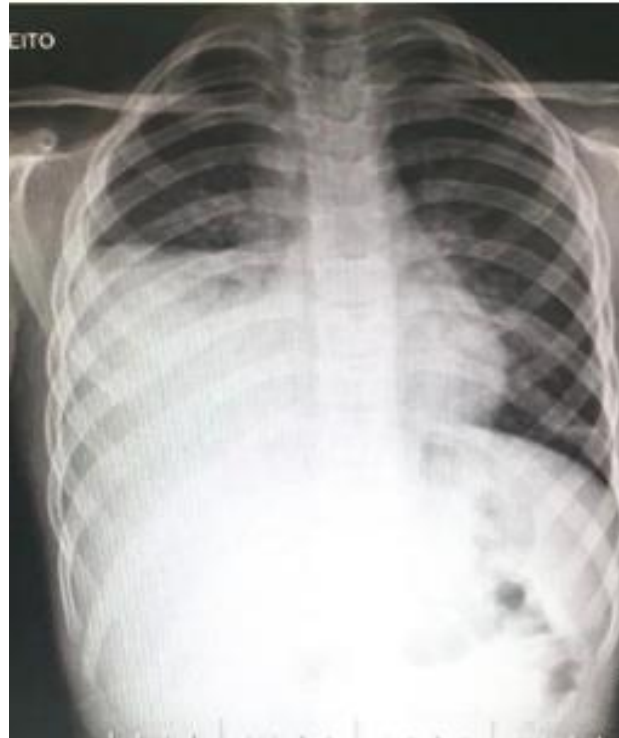A atividade que os Agentes Comunitários de Saúde estão exercendo é de Promoção da Saúde ou Prevenção de Doença?



Resposta: Prevenção de doença (dengue), eliminando os focos de mosquito.

9

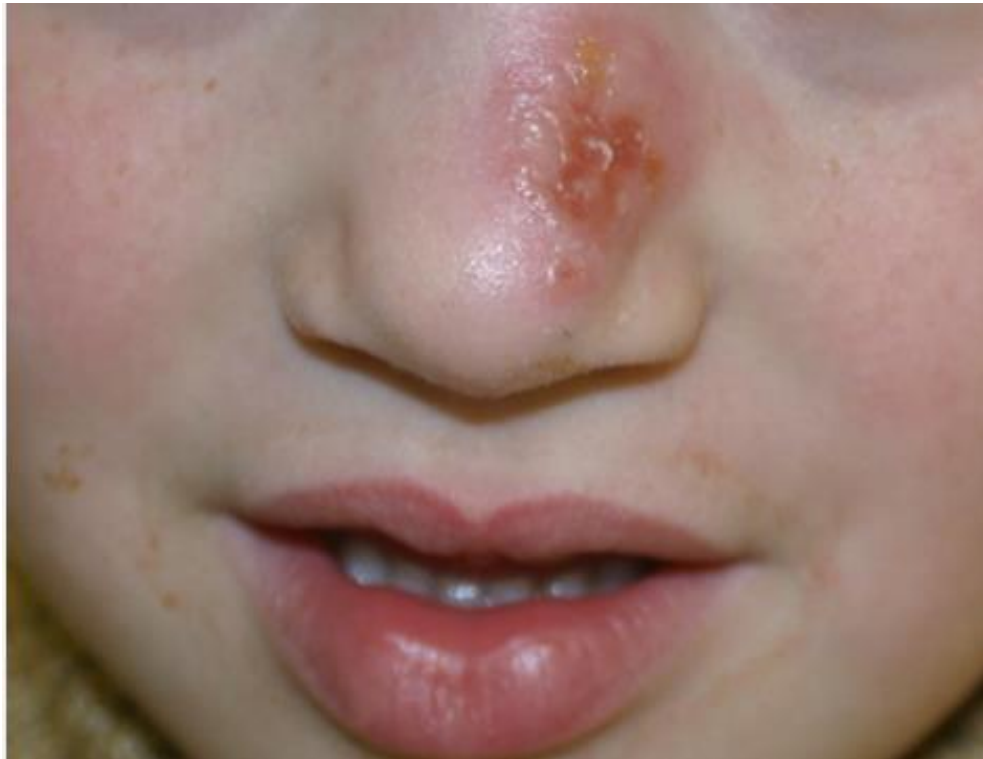Criança de 03 anos de idade, com tosse produtiva e febre alta, deu entrada na emergência e apresenta o seguinte RX de tórax:



- a) Qual diagnóstico? **Resposta: Pneumonia com derrame pleural**
- B) Cite 2 critérios de internação? **Resposta: Tiragem subcostal / Dificuldade para ingerir líquidos / Sinais de dificuldade respiratória mais grave (movimentos involuntários da cabeça, gemência e batimentos de asa do nariz) / Cianose central / idade menor de 2 meses.**

10

Escolar dar entrada em unidade pronto atendimento apresentando a seguinte lesão após alguns dias de uma picada de inseto, queixando-se dor local e apresentou febre 38° C .



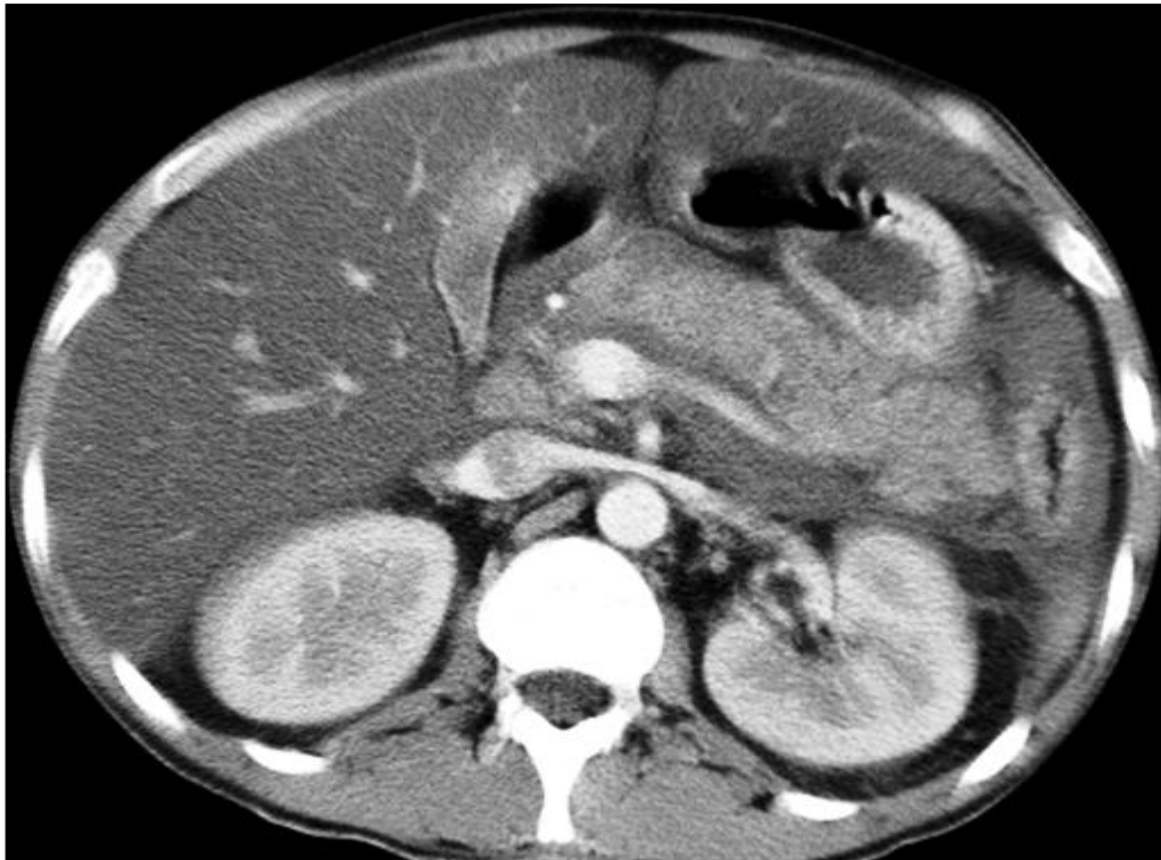
a) Qual o diagnóstico? **Resposta: Impetigo**

**PROVA PARA INGRESSO
RESIDÊNCIA MÉDICA - 2ª FASE (21/11/2023)
PRM DE CLÍNICA MÉDICA E MEDICINA INTENSIVA/2024**



1 Paciente admitido na emergência com dor abdominal de forte intensidade sem melhora com analgesia oral, referia início do quadro há 02 dias após ingestão de bebida alcoólica. Relatava dor localizada em andar superior de abdome, realizado TC de abdome e pelve. Qual diagnóstico proposto:

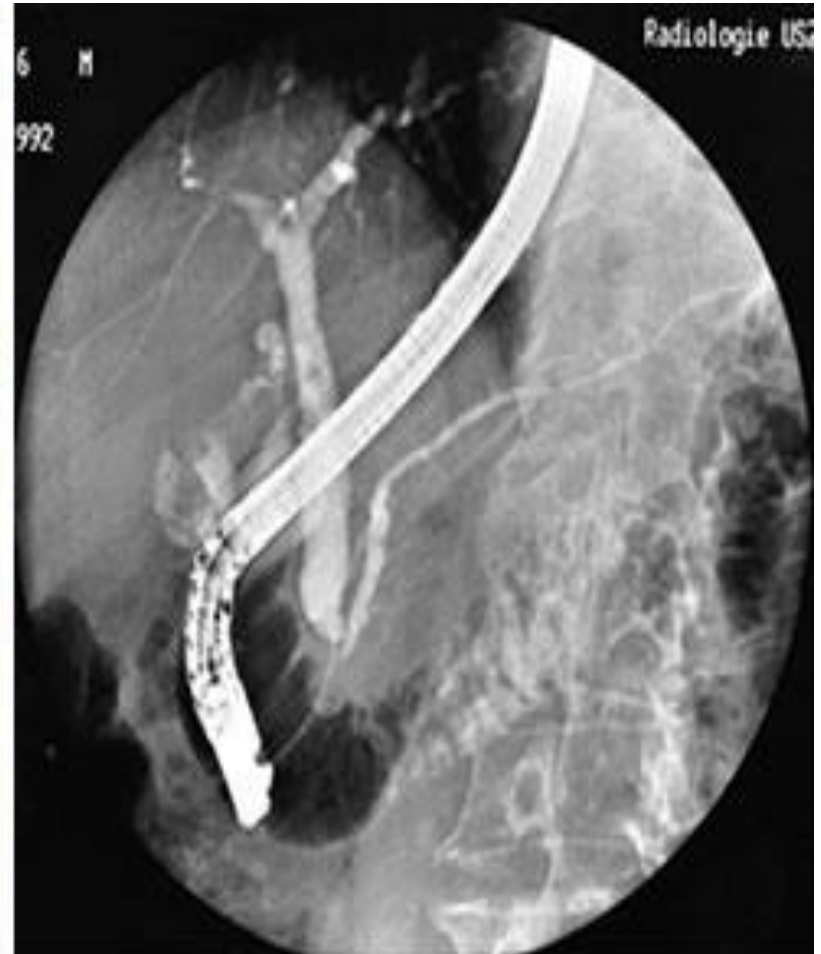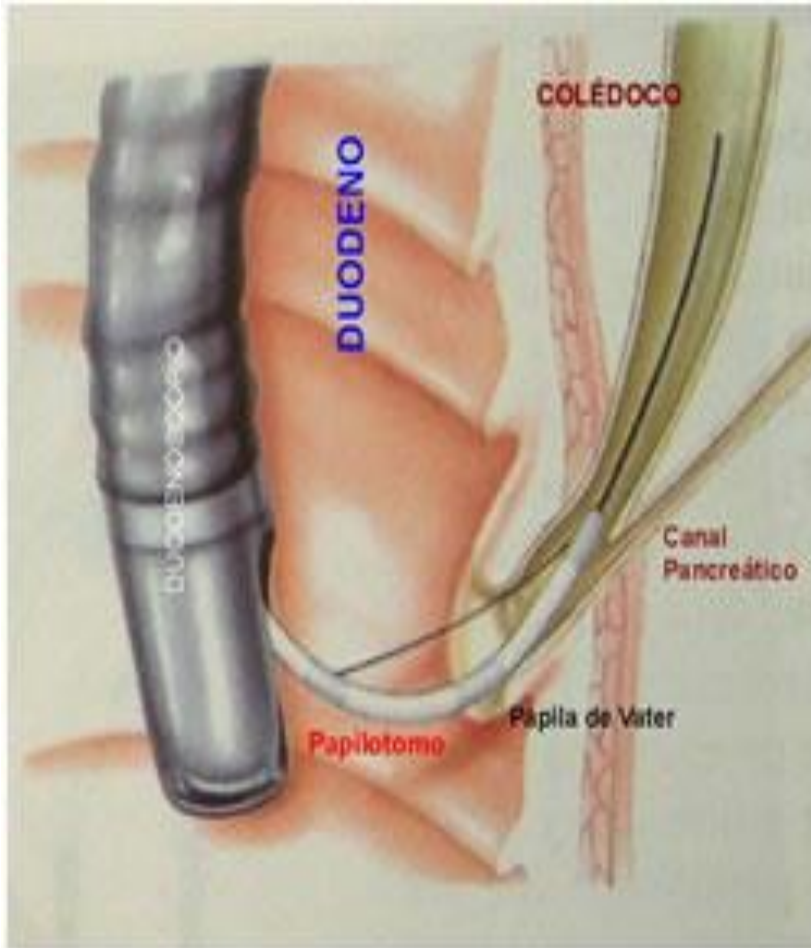
Resposta: pancreatite aguda



2

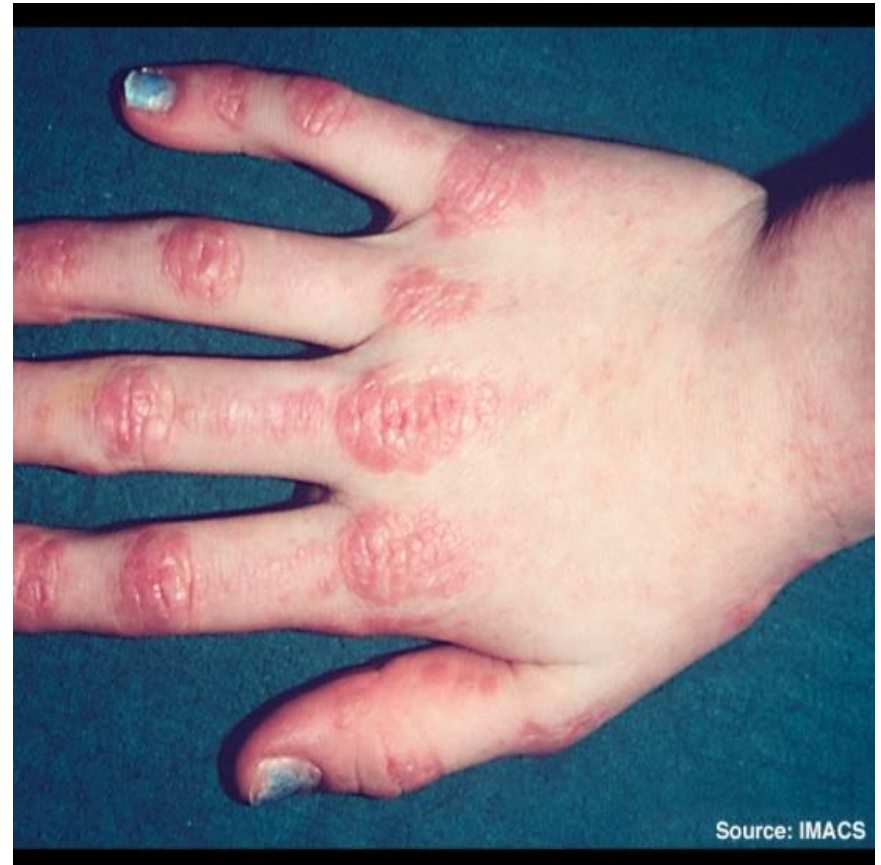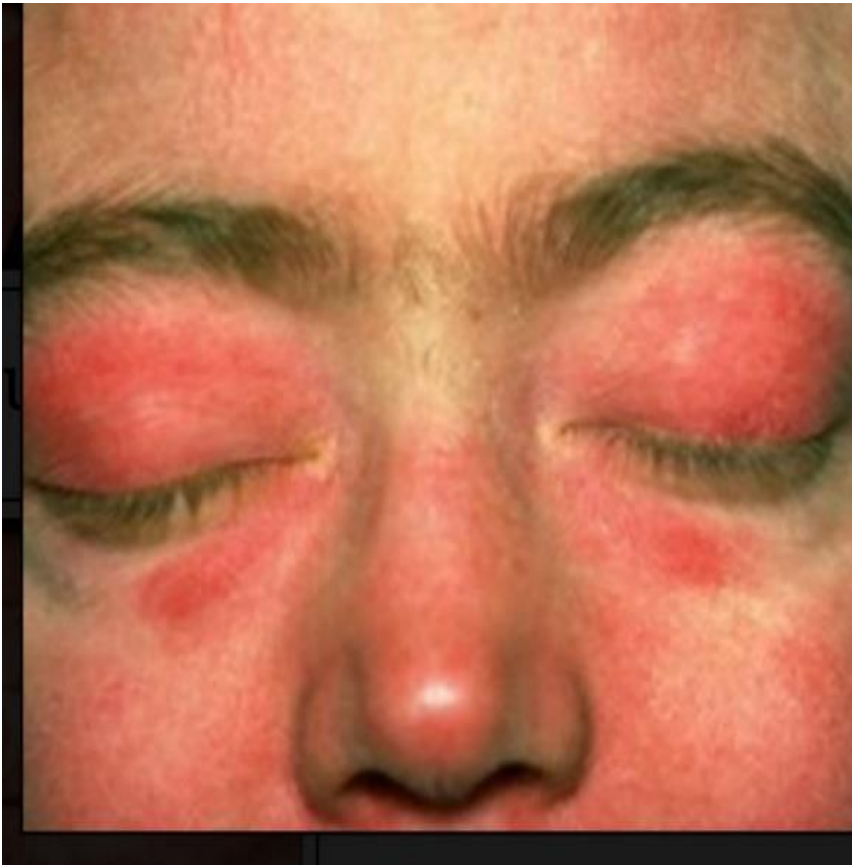Qual o nome do exame abaixo?

Resposta: **Colangiopancreatografia Retrograda Endoscópica – CPRE**



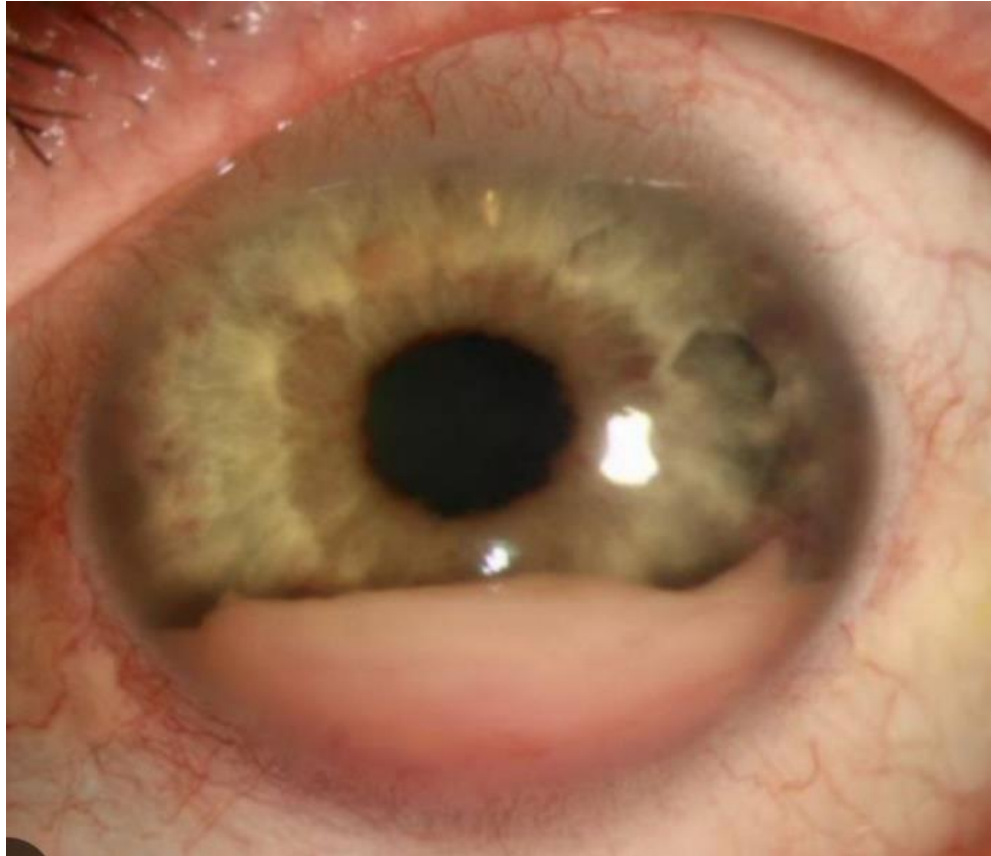3

Avaliando as imagens abaixo você suspeita de se tratar de paciente portador de qual doença? **Resposta:**
Polidermatomiosite



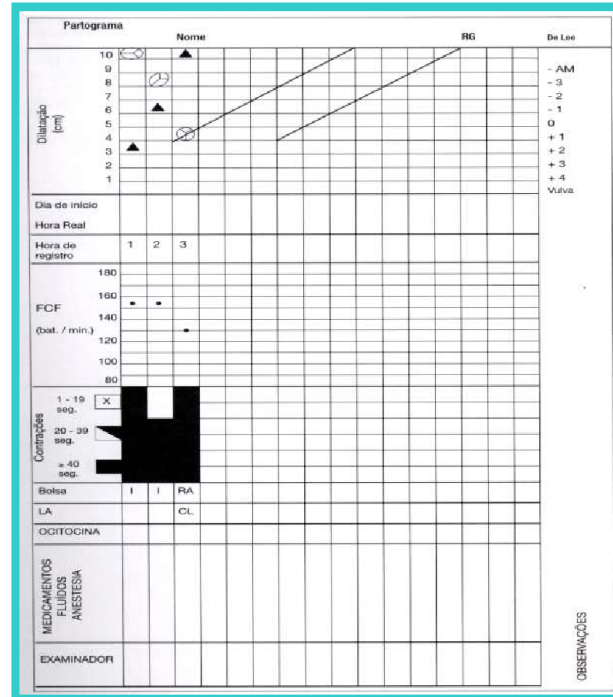
4

Paciente apresentando distúrbio visual apresenta a seguinte alteração:



- a) Qual o nome do sinal semiológico encontrado? **Resposta: Hipopio**
- b) Qual a hipótese diagnóstica? **Resposta: Uveíte anterior**

5 O partograma é um importante instrumento para avaliação de complicações na progressão do trabalho de parto. Observe e analise o partograma abaixo para responder às questões a seguir:



a) Indique o diagnóstico deste tipo de progressão de trabalho de parto. **Resposta: Parto taquitócico**

b) Cite 3 complicações associadas a este tipo de progressão.

Resposta: Laceração de colo, laceração de vagina, hemorragia, hipotonia uterina, descolamento prematuro de placenta, hipóxia fetal

6

A gestação é um período de grandes mudanças fisiológicas no corpo da mulher, entendê-las é o que permite o médico obstetra acompanhar uma gestação com segurança de identificar o limite que separa fisiológico de patológico. Marina G1P0, IG 25 semanas, apresenta o exame abaixo no pré-natal, analise-o e descreva a orientação a ser dada à paciente.

HEMOGRAMA									
Resultado Atual			Resultados Anteriores			Valor de Referência			
			Laudo Evolutivo			Homens	Mulheres		
			97922809 09/09/2019	86161974 13/03/2018					
ERITROGRAMA									
Hemácias	4,50	10 ⁹ /µL	4,29	4,93	---	4,4 - 5,9	4,0 - 5,4	10 ⁹ /µL	
Hemoglobina	12,8	g/dL	13,5	14,3	---	13,0 - 18,0	12,0 - 16,0	g/dL	
Hematócrito	39,3	%	39,4	43,5	---	40 - 52	35 - 47	%	
VCM	87,3	fL	91,8	88,2	---	80 - 100	80 - 100	fL	
HCM	28,4	pg	31,5	29,0	---	27 - 32	27 - 32	pg	
CHCM	32,6	g/dL	34,3	32,9	---	32 - 37	32 - 37	g/dL	
RDW	13,3	%	13,3	14,1	---	Até 15	Até 15	%	
LEUCOGRAMA									
Leucócitos	100	%	12900	/uL	8300	10900	---	100 %	3500 - 11000 /uL
Neutrófilos	72,9	%	9404	/uL	4781	6006	---	50 - 70 %	2500 - 7000 /uL
Eosinófilos	1,5	%	194	/uL	232	469	---	1 - 6 %	100 - 600 /uL
Basófilos	0,2	%	26	/uL	66	65	---	0 - 2 %	0 - 200 /uL
Linfócitos	20,8	%	2683	/uL	2639	3390	---	20 - 30 %	1000 - 3000 /uL
Monócitos	4,6	%	593	/uL	581	970	---	2 - 12 %	100 - 800 /uL
Plaquetas	288.000	/µL	323		301		---		150.000 - 450.000/µL

R: Hemograma normal para uma gestante. A neutrofilia e a leucocitose sem desvio são normais na gestação. Seguir pré-natal.

7

Esta atividade fez parte de uma estratégia criada desde 2008 com o objetivo de ampliar as ações da Atenção Primária no Brasil com a possibilidade da participação de profissionais de áreas diversas.



- a) Qual era o seu nome ? **Resposta: Núcleo de Apoio à Saúde da Família - NASF**

8

A imagem abaixo se refere a um Programa do Governo Federal lançado em 2011.



a) Qual o seu nome? **Resposta: O Programa Academia da Saúde (PAS), lançado em 2011.**

9

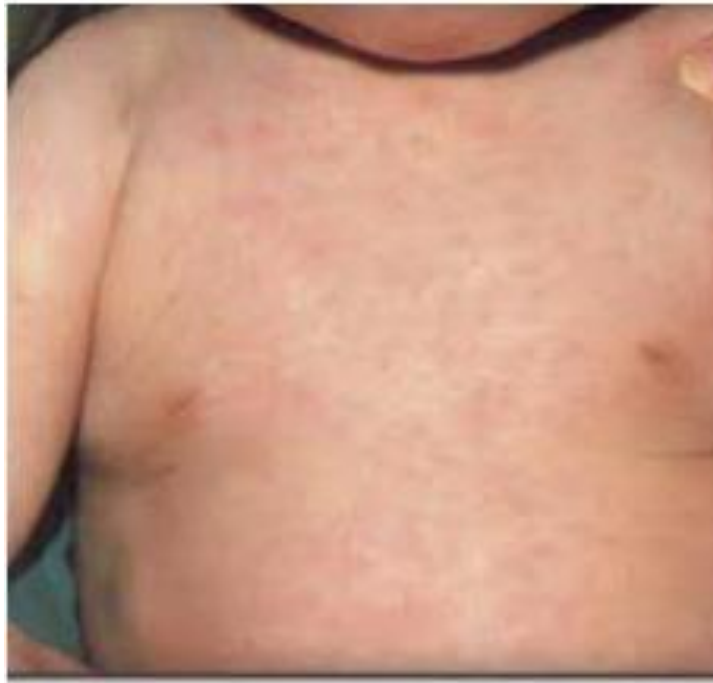Em consulta pediátrica a mãe mostra ao médico a seguinte imagem em anexo. Relata que a observou na fralda da sua bebê de 18 meses, a qual apresentava as seguintes queixas: náusea e cólica abdominal.



a) Qual provável parasitose? **Resposta: Ascaris lumbricoide**

10

Lactente de 8 meses de idade, vem apresentando febre 39°C há 4 dias, encontra-se em bom estado geral. Hoje já sem febre, iniciou as lesões apresentadas abaixo.



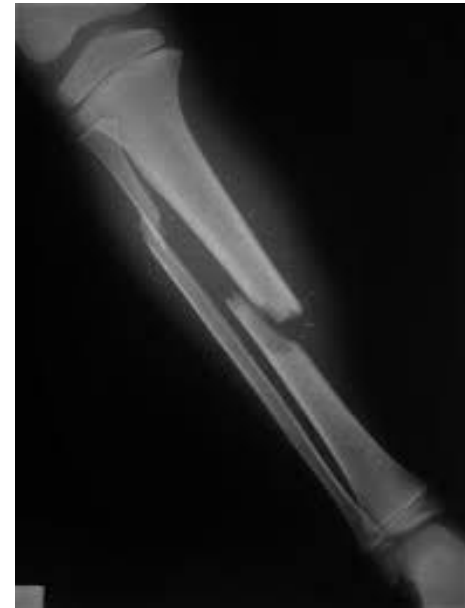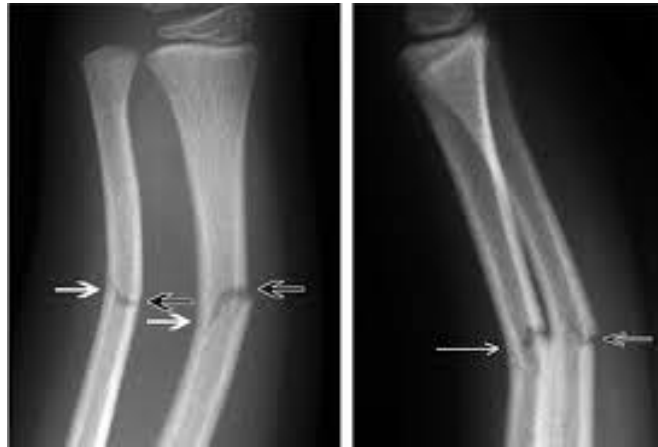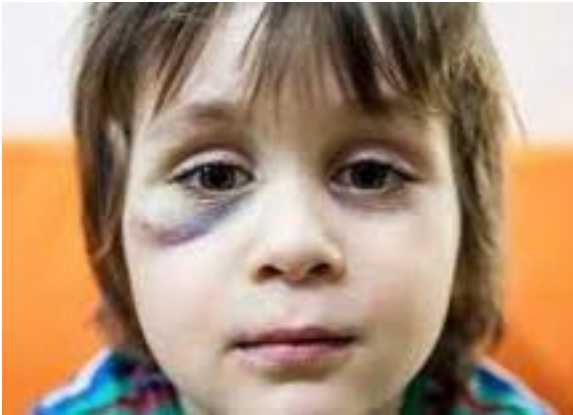- a) Qual o possível diagnóstico? **Resposta: Exatema súbito**
- b) Qual a conduta e prognóstico? **Resposta: Expectante / benigno**

**PROVA PARA INGRESSO
RESIDÊNCIA MÉDICA - 2ª FASE (21/11/2023)
PRM DE OBSTETRÍCIA E GINECOLOGIA E
PEDIATRIA/2024**



1

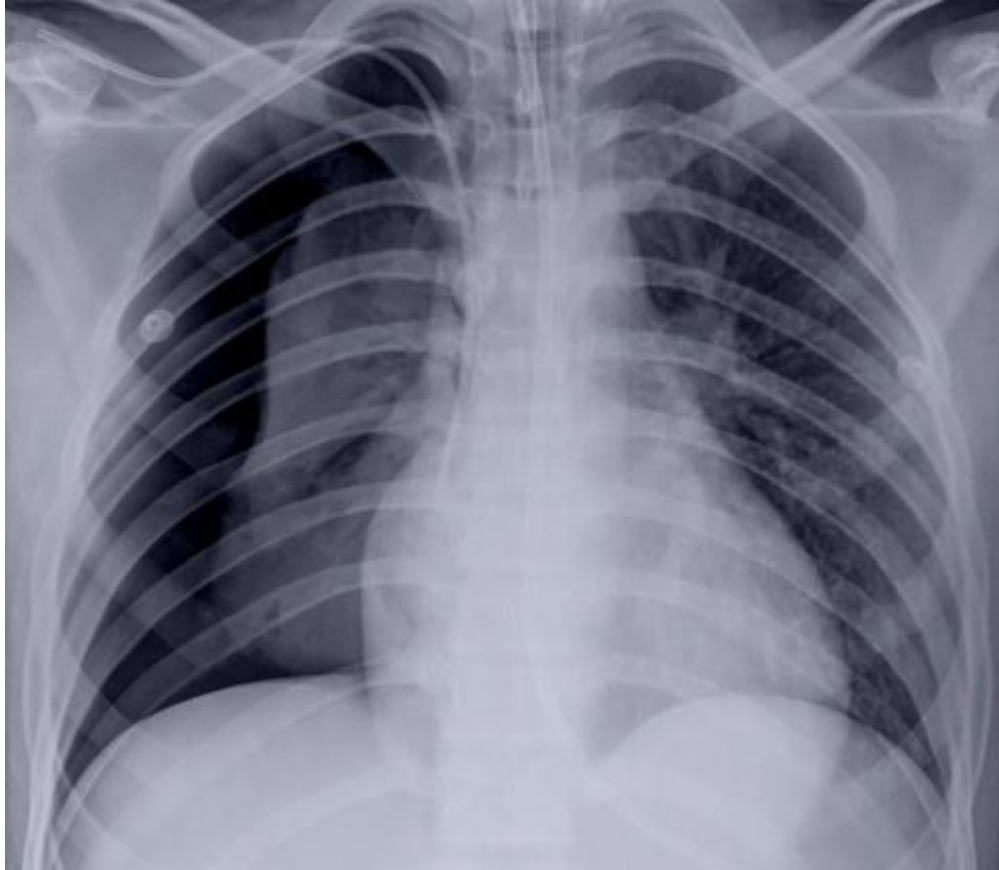
Criança de 6 anos trazida pelos pais apresentando simultaneamente dois traumas nos membros com história de queda simples. Qual a suspeita e conduta?



Resposta: Maus tratos infantil ou síndrome da criança espancada. Imobilização, internação e comunicação ao conselho tutelar

2

Analise o RX de tórax:

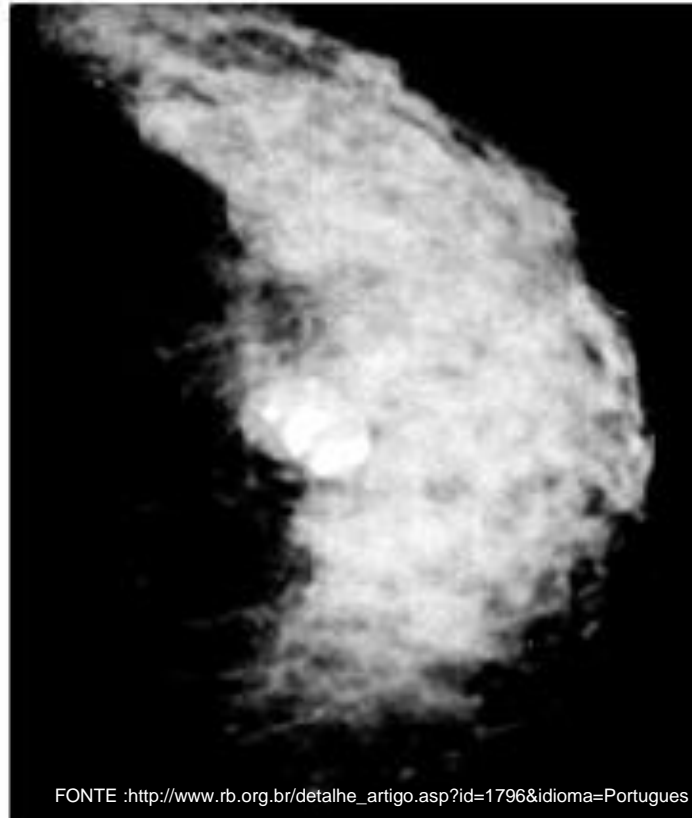

a) Qual diagnóstico: **Resposta: Pneumotórax**

b) Indique uma possível causa que corrobore sua hipótese.

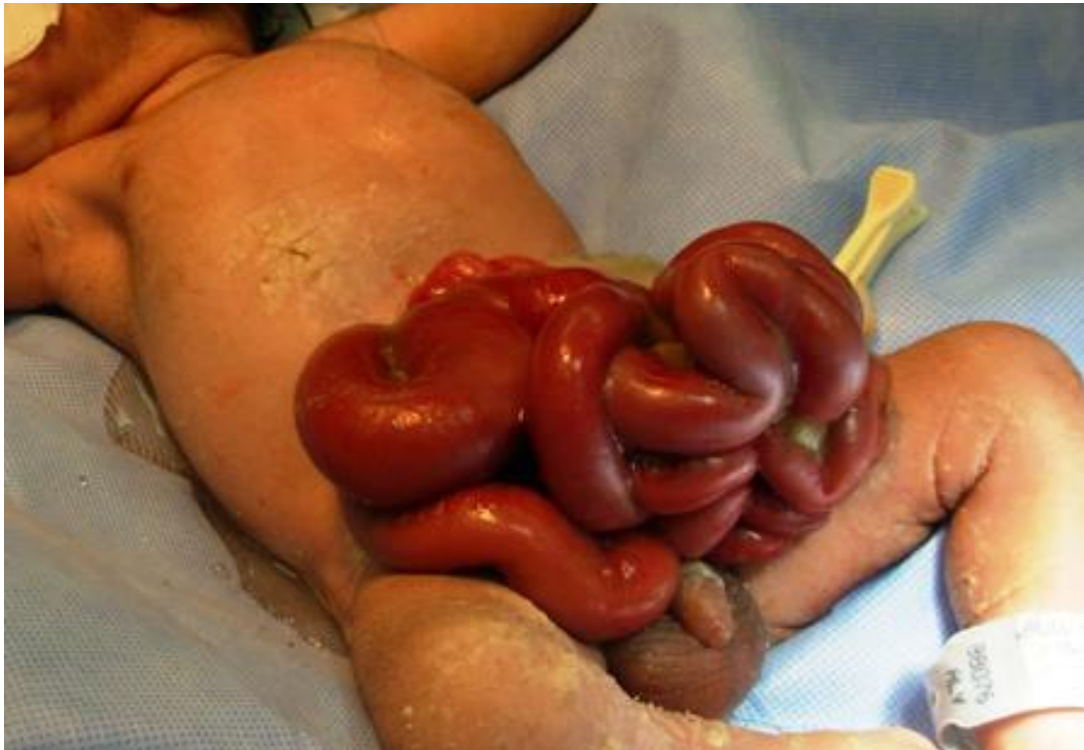Resposta: Cateter venoso central - CVC

3 A imagem de mamografia abaixo foi retirada de um exame de rotina que sua paciente de 50 anos trouxe para sua avaliação:



O laudo traz a informação de Nódulo de contorno regular, limites bem definidos - Bi-rads 2. Descreva a orientação que você faria para a paciente baseada neste exame: **Resposta: Mamografia com achados benignos e deve seguir rastreio conforme a população geral de sua idade.**

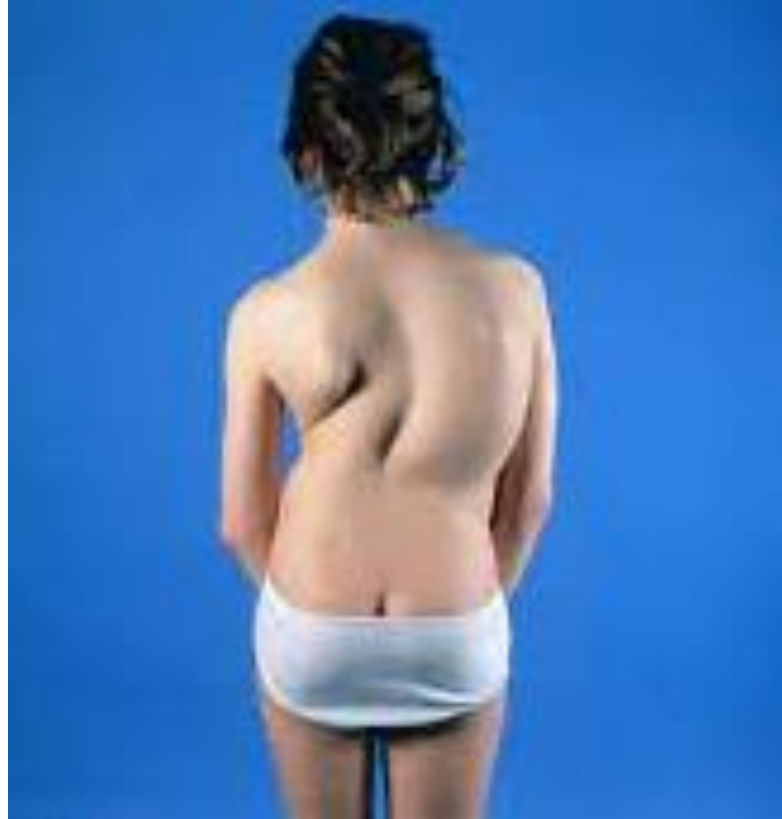- 4 Algumas malformações fetais podem ser diagnosticadas por um pré-natal de qualidade evitando complicações no momento do parto. Observe a imagem abaixo:



a) Descreva o diagnóstico e se há alguma recomendação em relação à condução do parto. **Resposta: Gastrosquise - indicação relativa de parto cesariana devido ao risco de lesões intestinais para o feto e distócias.**

5

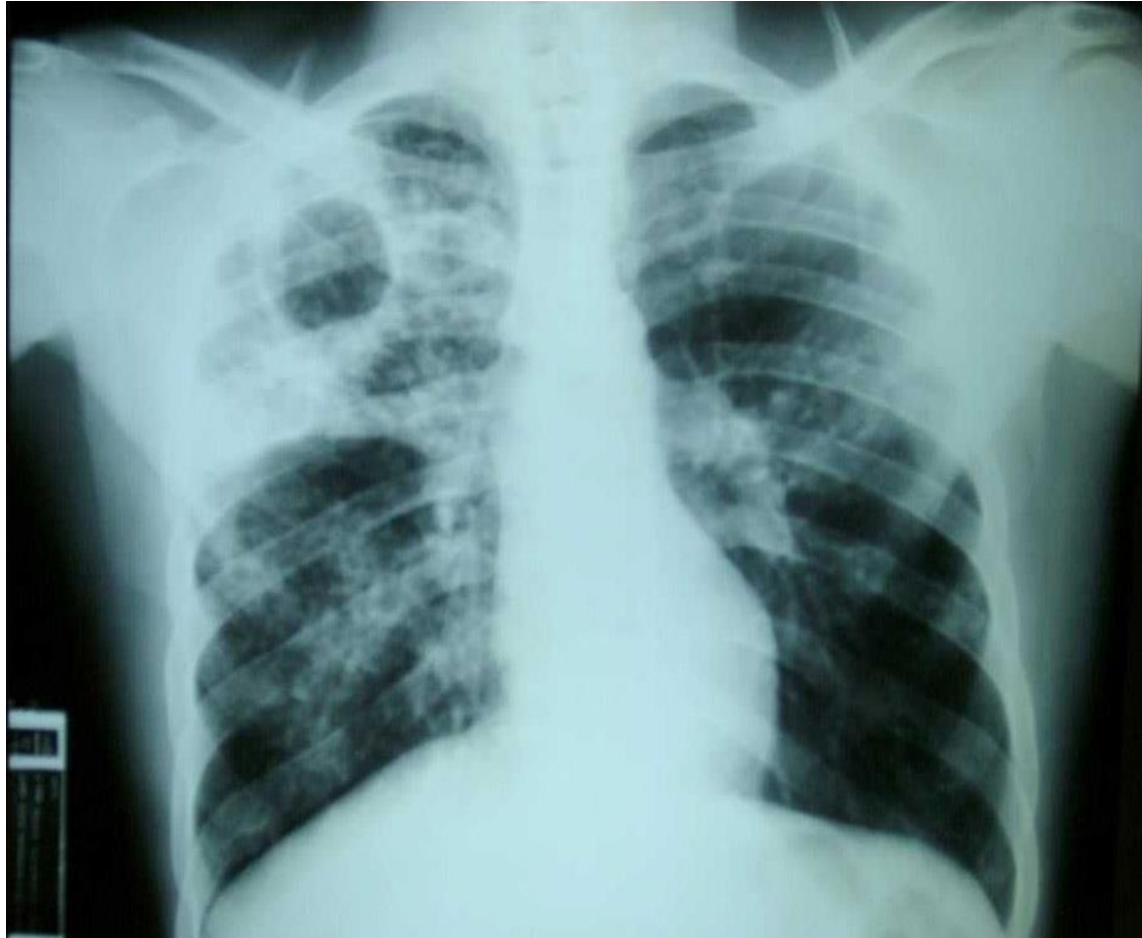
Mãe traz a menina ao ambulatório apresentando esta alteração abaixo:



- a) Qual o diagnóstico? **Resposta: Escoliose tóraco lombar estrutural**
- b) Qual o exame a ser solicitado. **Resposta: RX panorâmico da coluna vertebral em AP e perfil**

6

Avalie o RX abaixo e responda:



- a) Qual a principal hipótese diagnóstica? **Resposta:**
Tuberculose pulmonar

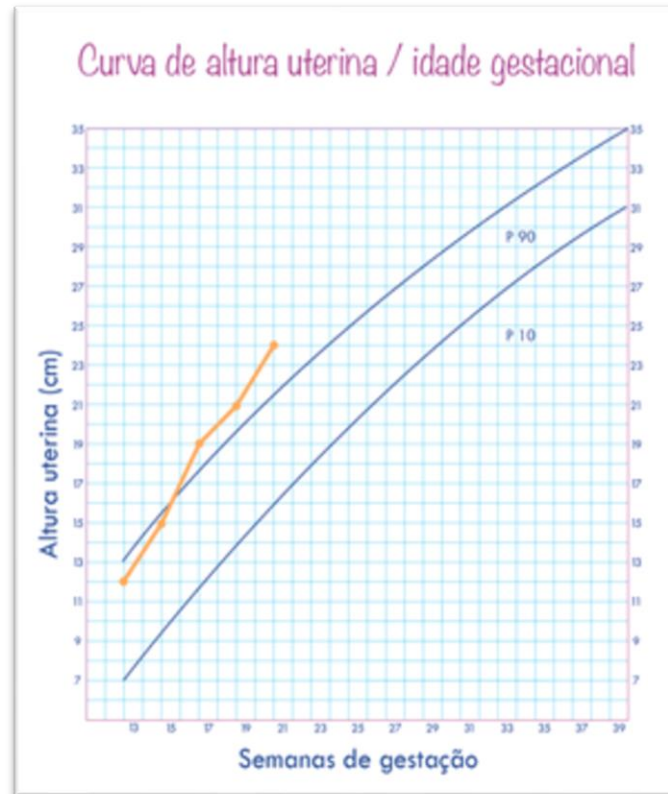
7

A imagem abaixo se refere a uma modalidade de Programa oferecida pela Atenção Básica:



a) Comente qual a principal característica desse Programa e sua vantagem. **Resposta: O Programa Saúde na Hora incentiva o funcionamento de Unidade de Saúde da Família (USF) em horário estendido, ampliando o acesso e a possibilidade dos usuários conseguirem atendimento**

8 O acompanhamento da Altura do Fundo Uterino (AFU) é um importante dado no Pré-natal de baixo risco. Cite 2 causas do que pode estar acontecendo com a gestante da imagem abaixo?



Resposta: Gestação gemelar, excesso de líquido amniótico (polidrâmnio), diabetes gestacional, erro de cálculo na idade gestacional, macrossomia, obesidade.

9

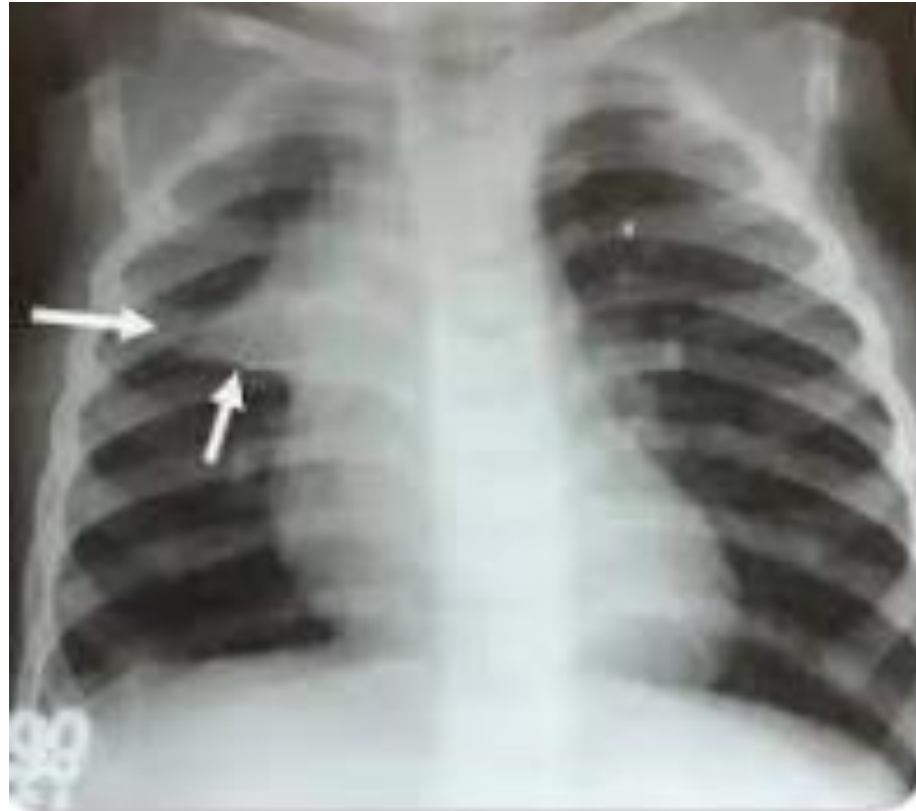Em consulta pediátrica a mãe mostra ao médico a seguinte imagem em anexo. Relata que a observou na fralda da sua bebê de 18 meses, a qual apresentava as seguintes queixas: náusea e cólica abdominal.



- a) Qual a possível complicação dessa parasitose? **Resposta:**
Obstrução intestinal.

10

Lactente de 3 meses com quadro de IVAS, sem febre. Exame físico sem alterações. Ao realizar RX de tórax observa seguinte imagem:



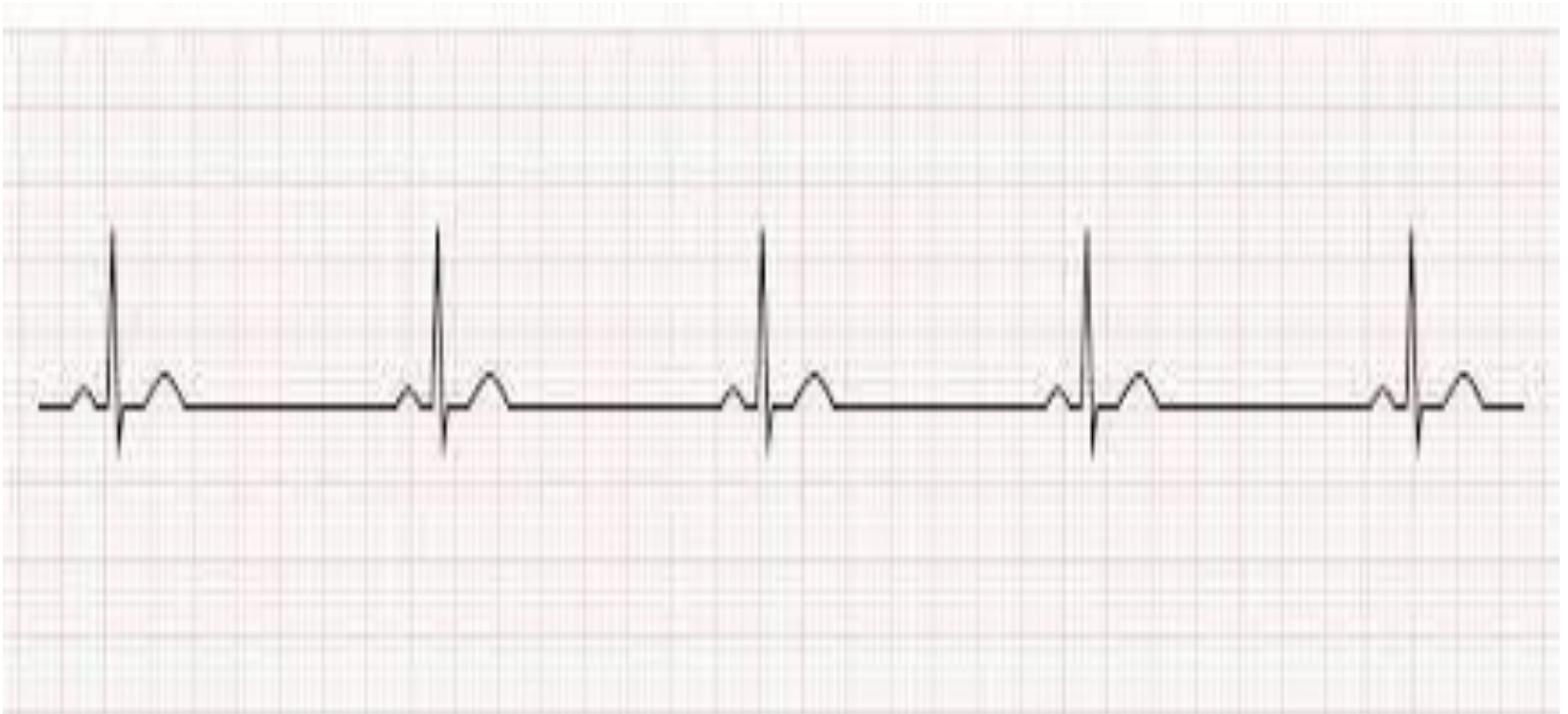- a) Qual o diagnóstico? **Resposta: Timo**
- b) Descreva a imagem radiológica. **Resposta: Sinal da barco a vela**

**PROVA PARA INGRESSO
RESIDÊNCIA MÉDICA - 2ª FASE (21/11/2023)
PRM DE CIRURGIA GERAL /2024**



1

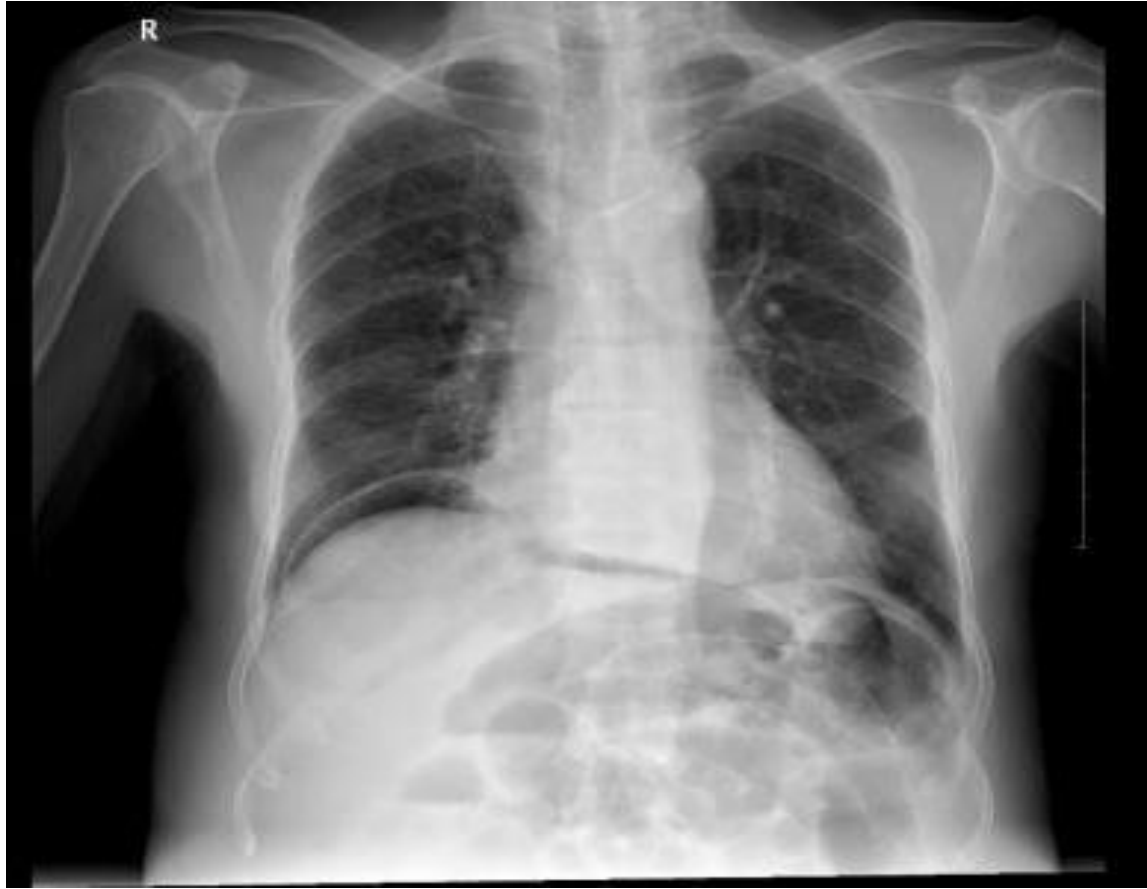De acordo com o traçado do eletrocardiograma, qual a hipótese diagnóstica?



Resposta: Bradicardia sinusal

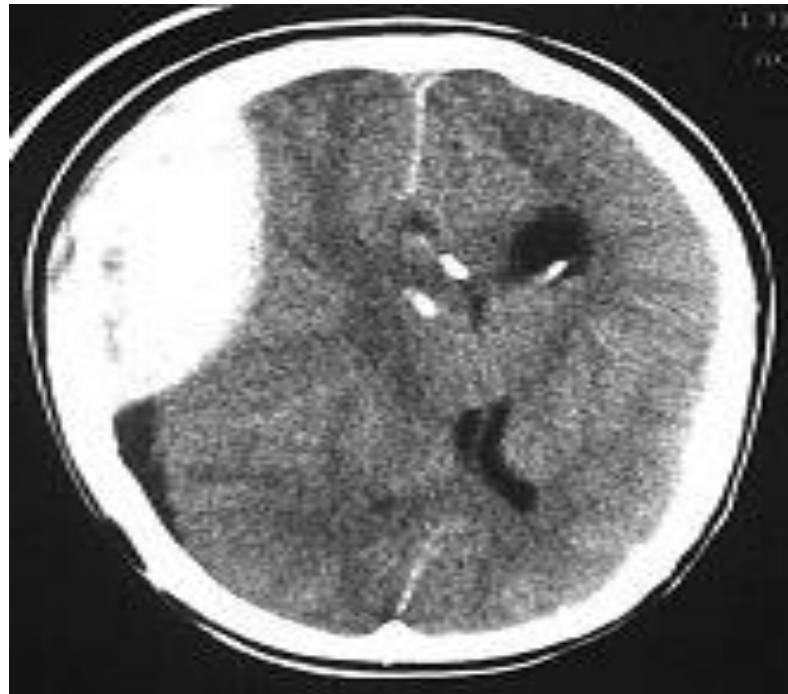2

Paciente idoso, internado no setor de ortopedia por fratura de colo de fêmur, abriu quadro de dor abdominal súbita e intensa; Solicitado rotina de abdome agudo, com essa imagem abaixo:



- a) Qual a hipótese diagnóstica? **Resposta: Pneumoperitônio ou Abdome agudo perforativo / Úlcera Perfurada**

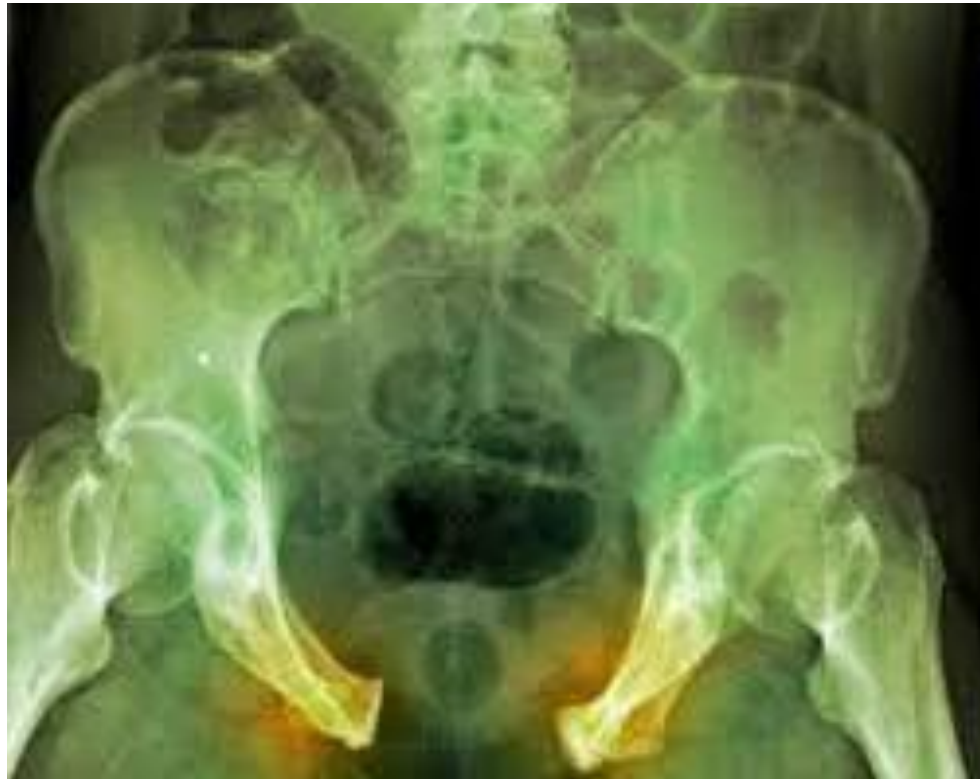3 Paciente 22 anos, deu entrada no pronto atendimento, trazido pelo corpo de bombeiros, após acidente automobilístico. Apresentava escoriações em MMSS, fratura exposta em membro inferior esquerdo, Glasgow 15 na admissão. Paciente evoluindo com queda do sensório, apresentando Glasgow 8, na reavaliação. Foi realizada tomografia de crânio:



a) Qual a hipótese diagnóstica? **Resposta: Hematoma Epidural**

4

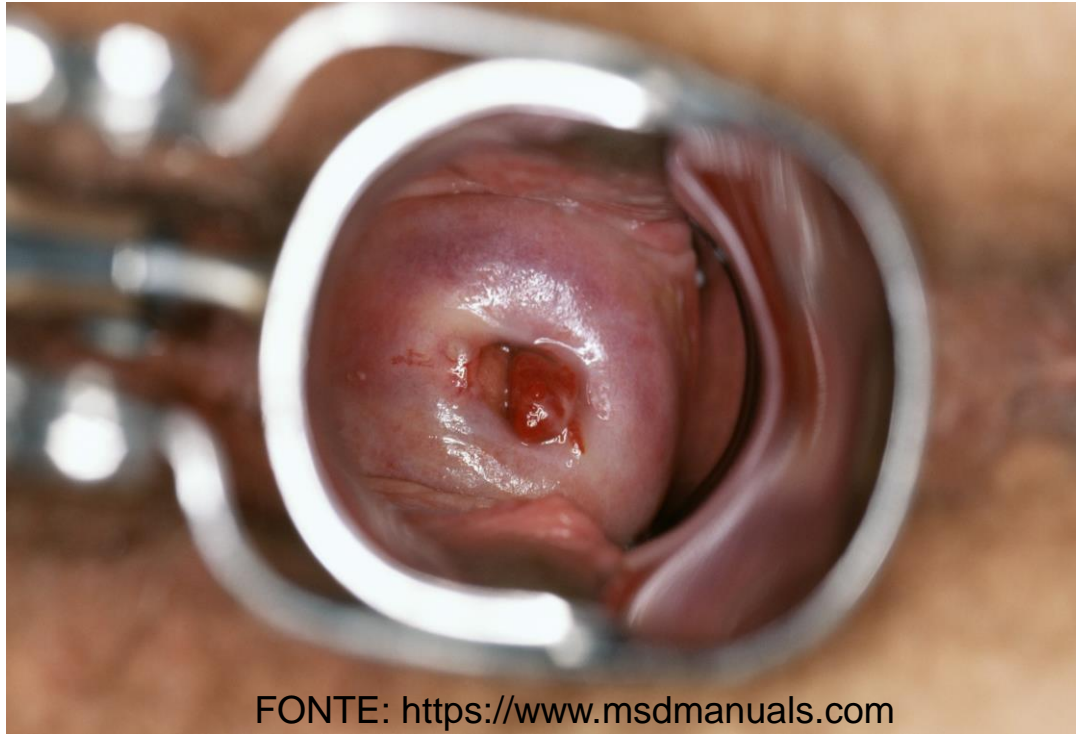Paciente politraumatizado. Apresentando a seguinte imagem ao Raio X:



- a) Qual o diagnóstico e conduta imediata? **Resposta: Disjunção da sínfise púbica ou lesão do livro aberto (open book) a conduta é Reposição volêmica e fechamento da pelve com lençol ou fixador externo**

5

Observe a imagem do exame especular de uma paciente de 30 anos, nuligesta, com frequente sangramento de escape de pequena monta:



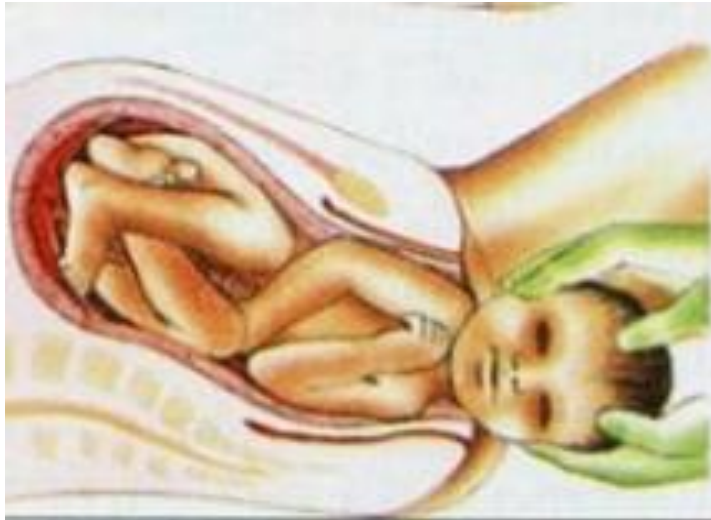FONTE: <https://www.msmanuals.com>

- a) Indique o provável diagnóstico. **Resposta: Pólipo endometrial**
- b) Descreva o tratamento. **Resposta: Retirada com pinça no consultório ou por histeroscopia + enviar para histopatológico**

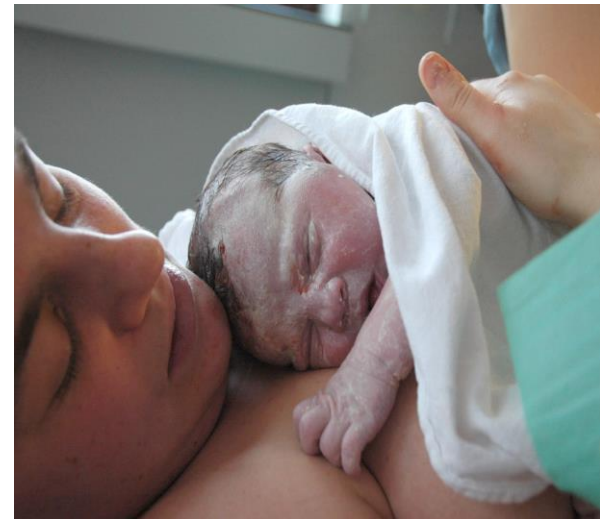6

O trabalho de parto pode ser dividido em fases ou períodos clínicos para ser melhor compreendido. As figuras abaixo representam algumas dessas fases. Nomeie as fases e as explique.

Fase 2



Fase 4



Resposta: FASE 2 - Expulsivo - após alcançar a dilatação total ocorre descida e expulsão fetal / FASE 4 - Greemberg ou 4º período - é o período de 1h após a dequitação em que a mãe deve ser mantida sob vigilância devido aos riscos de hemorragia, principalmente nesta fase.

7

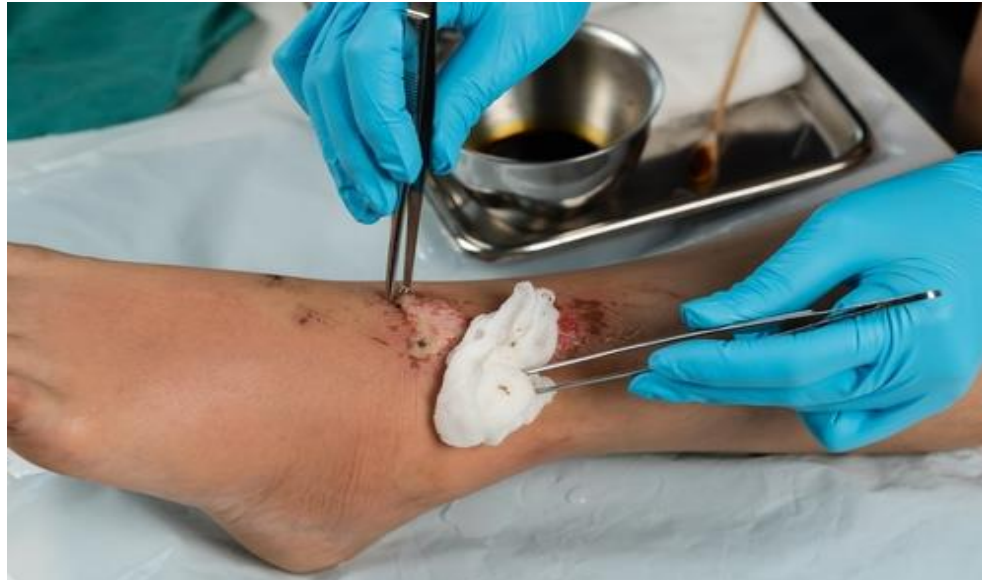A imagem abaixo se refere a um Programa do Governo Federal lançado em 2011.



- a) Qual o benefício proposto? Resposta: **Uso e a potencialização de espaços públicos como espaços de inclusão, de participação, de lazer e de promoção da cultura da paz, além de serem custeadas e mantidas pelo poder público**

8

Alguns procedimentos clínicos e cirúrgicos de menor complexidade de técnica, materiais, insumos e medicamentos, também podem e devem ser realizados pelas equipes que trabalham nas UBS, a fim contribuir para o aumento da resolutividade da Atenção Primária à Saúde (APS).



- a) Cite 3 possíveis procedimentos previstos para serem realizados nas UBS: **Resposta: Tratamento de ferida/ Drenagem de abscesso, retirada de corpos estranhos, unha encravada e, até exérese de cistos e lipomas / Vacinação**

9

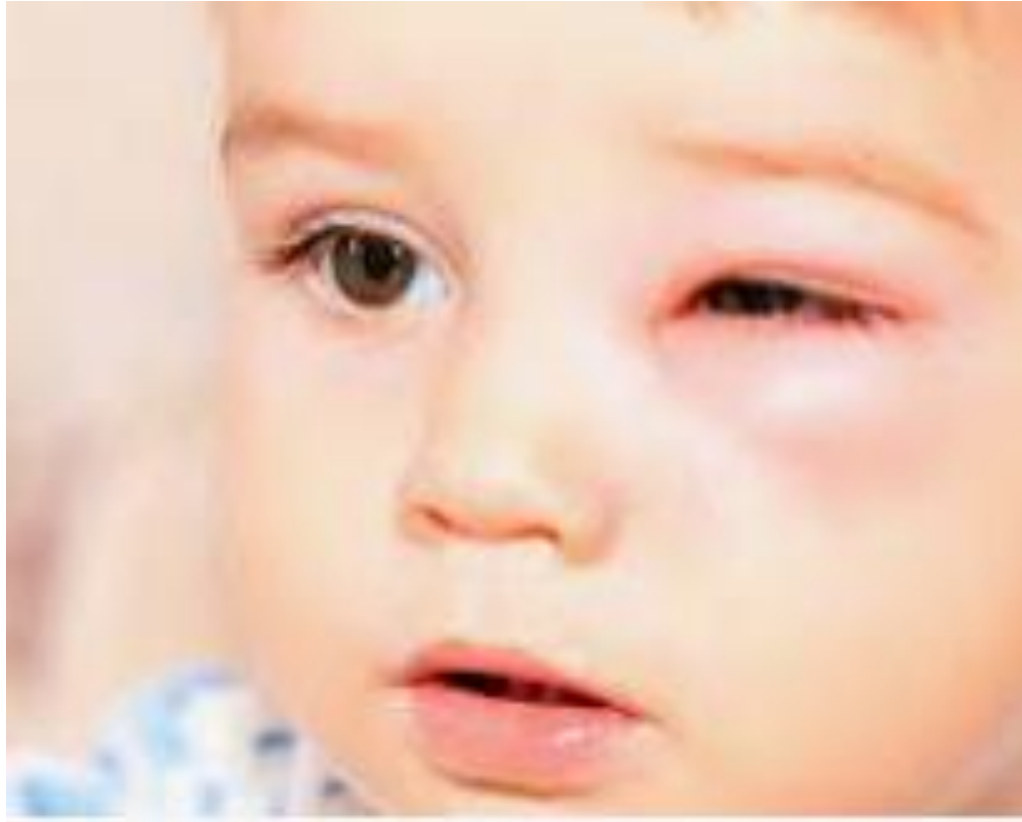Paciente de 13 anos, chega ao PS do HCTCO com relato de picada de cobra.



- a) Qual tipo de acidente ofídico? **Resposta: Acidente Botrópico**
- b) Cite 02 exames de controle que você pediria para avaliar a gravidade, relacionado ao caso. **Resposta: Coagulograma, hepatograma, troponina, LDH, hemograma, bioquímica**

10

Criança há dois dias com quadro de IVAS, febre 38°C e hiperemia conjuntival com saída de secreção purulenta. Hoje apresenta a seguinte alteração mostrada na imagem:

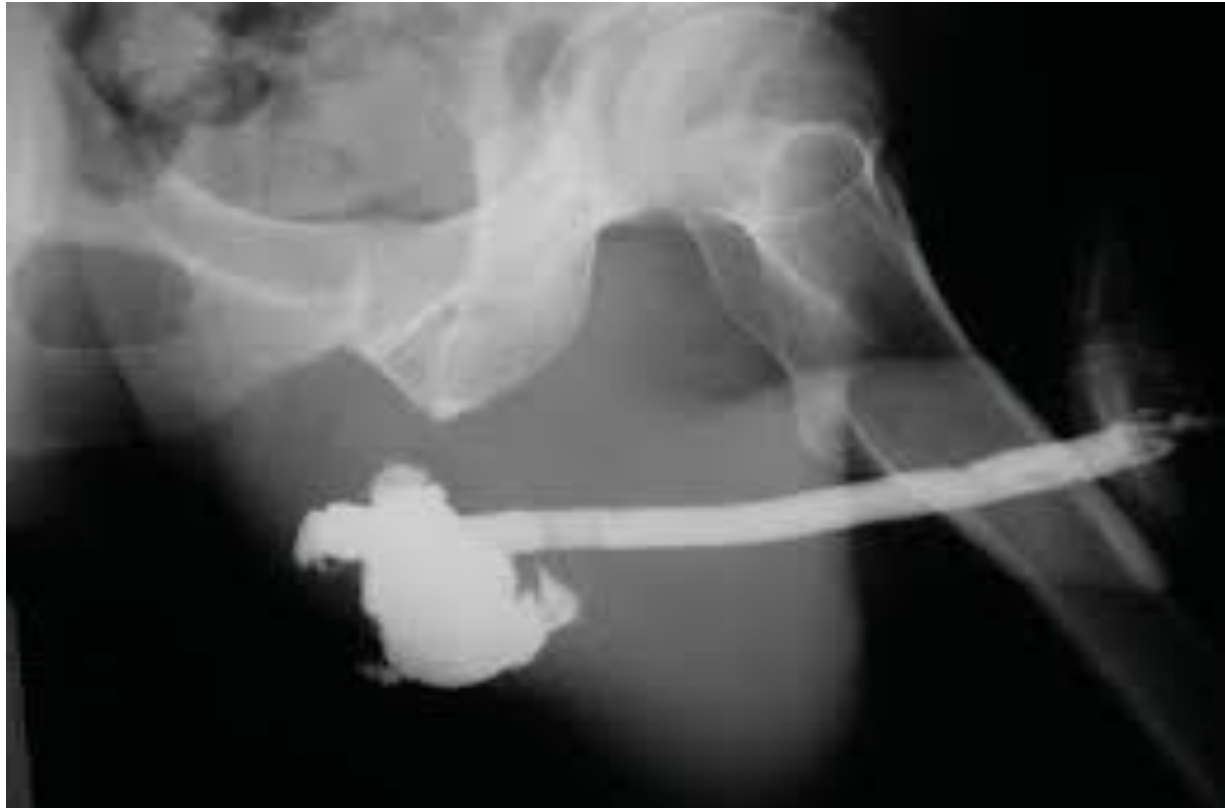

a) Qual a conduta mais adequada? **Resposta: Internação para antibiótico/ Terapia Venosa / Oxacilina**

**PROVA PARA INGRESSO
RESIDÊNCIA MÉDICA - 2ª FASE (21/11/2023)
PRM DE ORTOPEdia E TRAUMATOLOGIA E
MEDICINA DE FAMÍLIA E COMUNIDADE /2024**



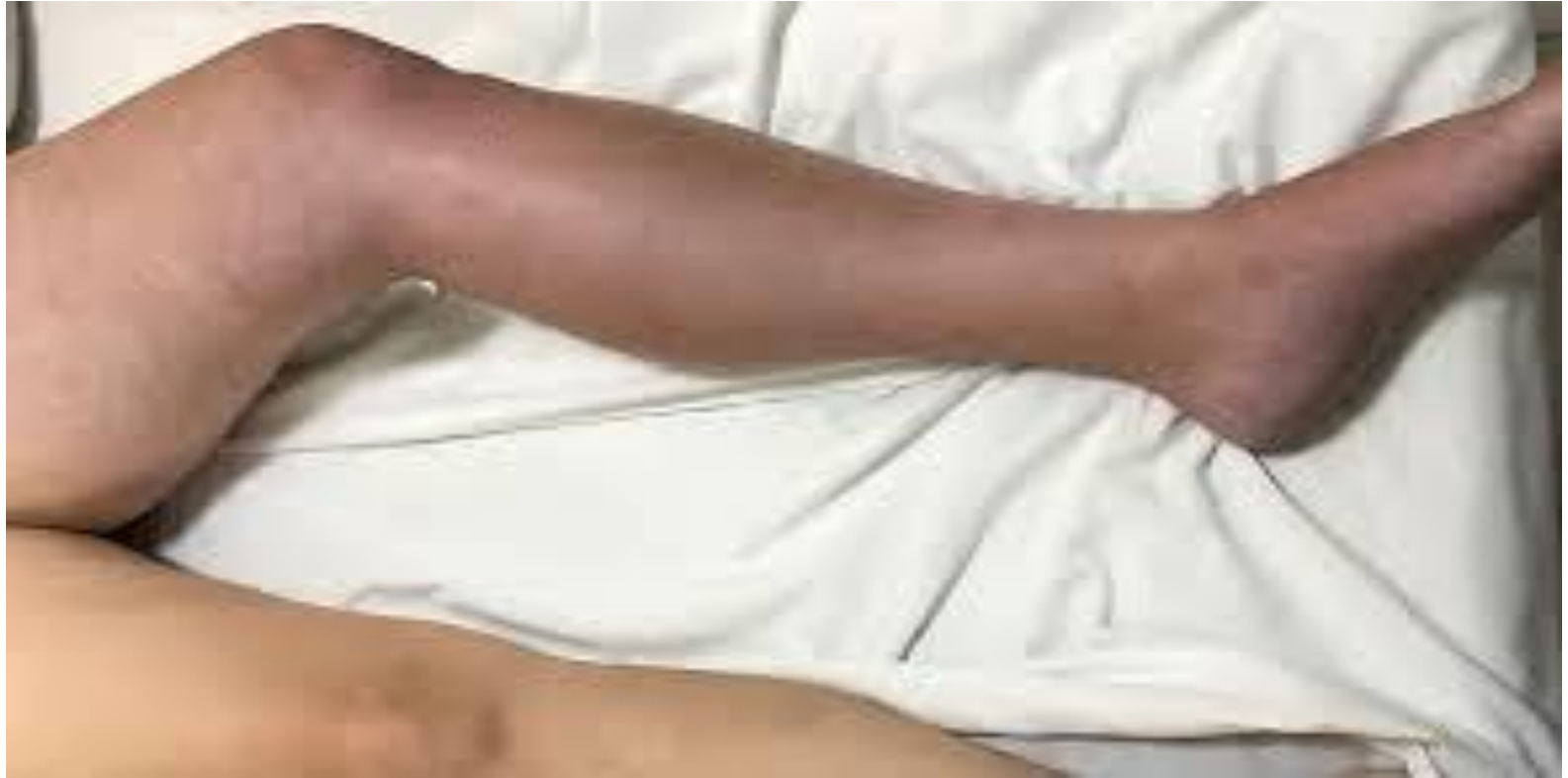1 Paciente 16 anos, deu entrada no pronto socorro com quadro de retenção urinária e de dor em região abdominal e períneo. Referia, na admissão, queda a cavaleiro da bicicleta. Exame físico apresentava globo vesical palpável a nível da cicatriz umbilical. Realizado uretrocistografia miccional, qual a conduta a ser adotada pelo cirurgião geral?



Resposta: Cistostomia por punção

2

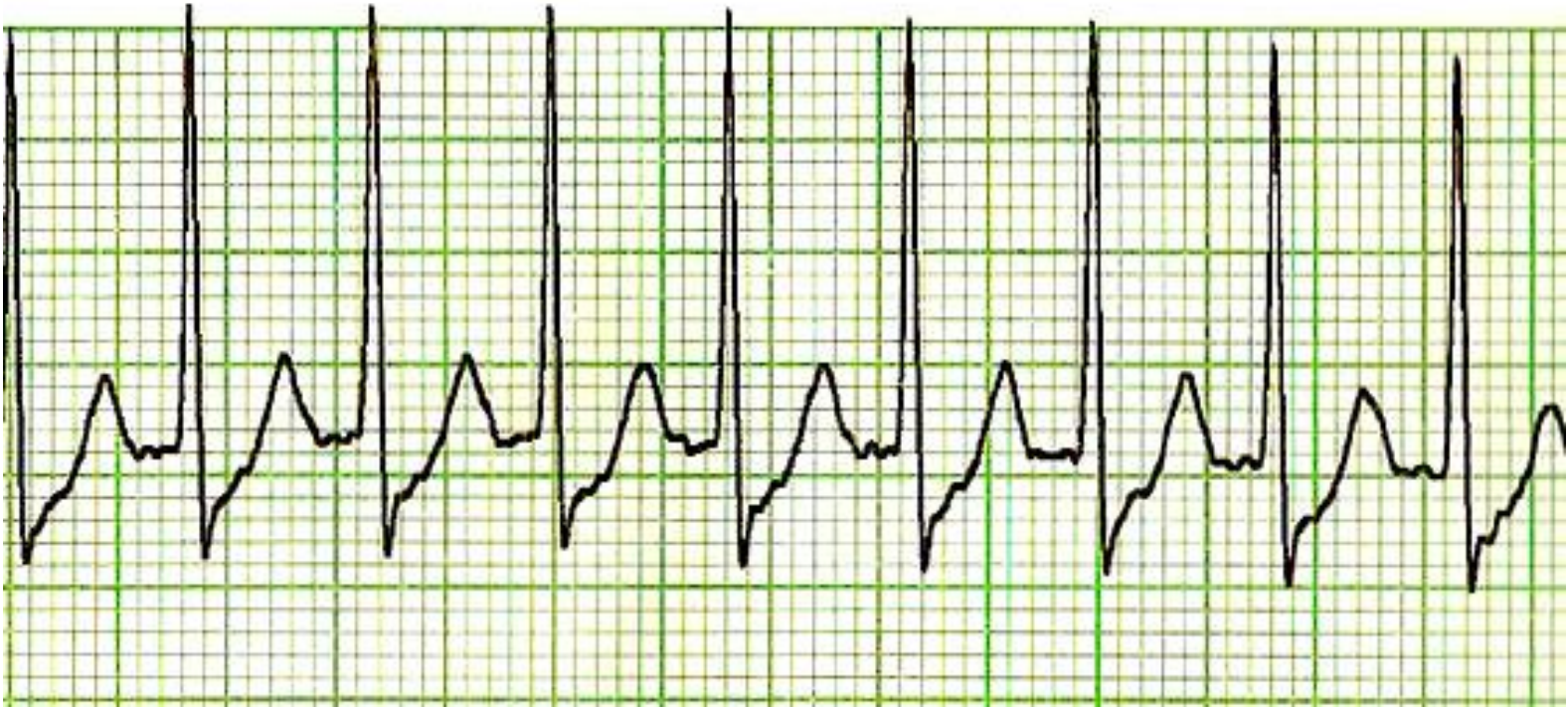Paciente em pós operatório imediato, apresenta dor em MIE e este é o exame clínico:



a) Qual a sua hipótese diagnóstica? **Resposta: Trombose venosa profunda**

3

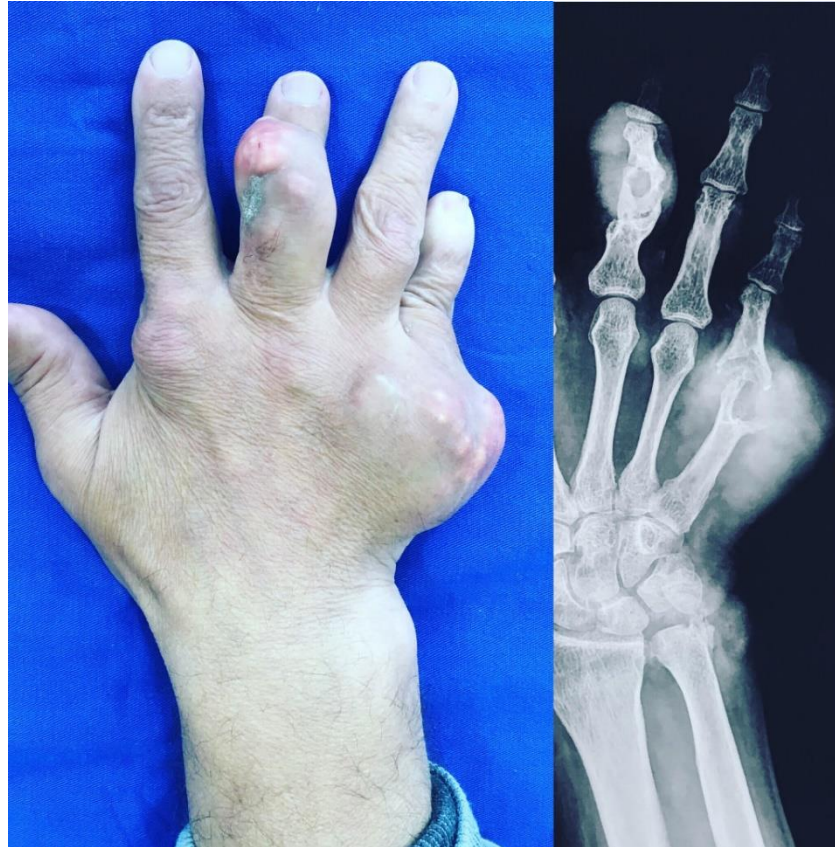
De acordo com o traçado do eletrocardiograma



- a) Qual a hipótese diagnóstica? **Resposta: Taquicardia supraventricular**
- b) Qual a primeira conduta a ser pensada? **Resposta: Manobra vagal**

4

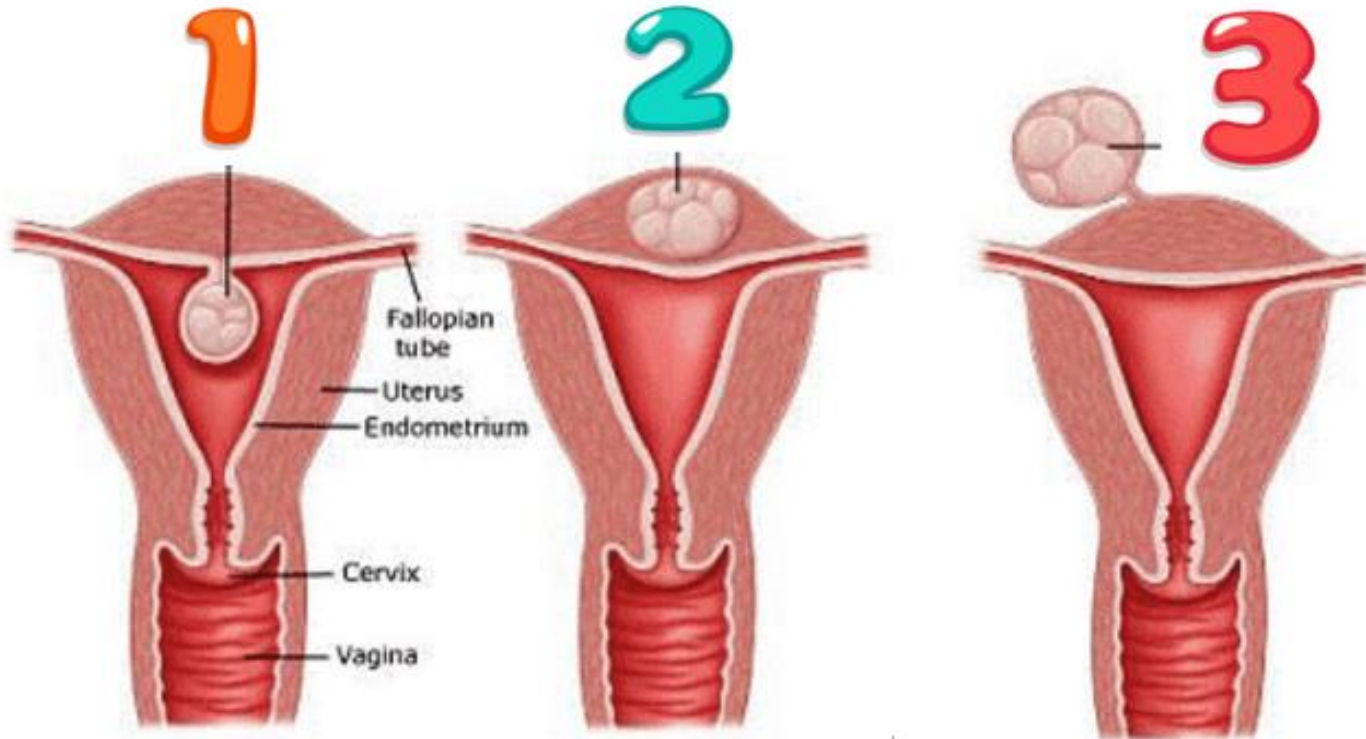
Paciente masculino, etilista, apresentando intensa dor em mãos e punhos, sem tratamento prévio.



- a) Qual a principal hipótese diagnóstica? **Resposta: Gota / tofo gotoso**
- b) Qual tratamento proposto? **Resposta: Colchicina e/ou AINE**

5

A figura abaixo representa alguns tipos de miomas. Classifique-os e indique qual desses tipos causa mais sangramento.

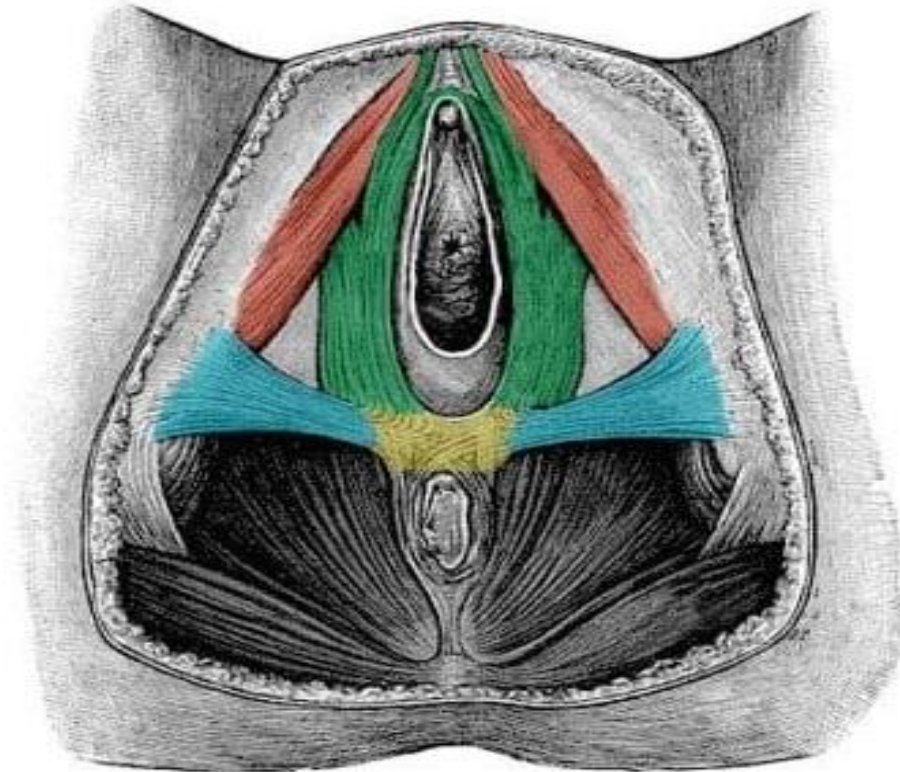


FONTE : <https://hospitalcerta.com.br/miomas/>

Resposta: A classificação dos miomas é 1 Submucoso, 2 Intramural e 3 Subseroso. E o que causa mais sangramento é o submucoso.

6

Nomeie os músculos do períneo feminino marcados em AZUL/ VERDE e VERMELHO abaixo:



FONTE: <https://anatomia-papel-e-caneta.com/musculos-do-perineo/>

Resposta: AZUL: Transverso superficial do períneo/
VERDE: Bulboesponjoso/ VERMELHO: Isquiocavernoso

7

A Atenção Básica possui características essenciais que a diferem de outras formas de assistência.

FOTO 1

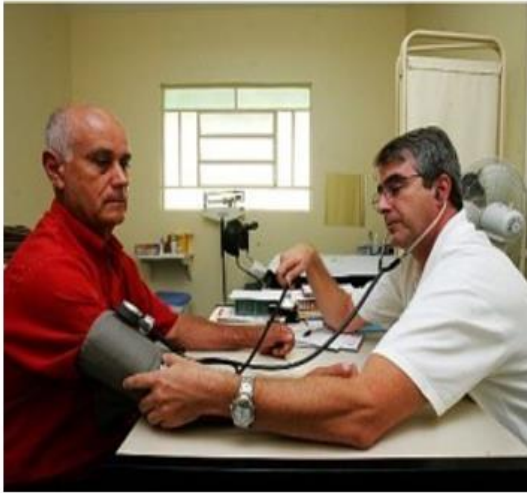


FOTO 2



- a) Cite duas diferenças de atividades oferecidas entre uma Unidade de Saúde pertencente à Estratégia de Saúde da Família em relação a uma Unidade de Saúde Básica? **Resposta: ESF: Atividades em equipe (pode até dividir em profissionais...tem um médico de família, agentes...) / Presença do NASF / Visitas domiciliares/ Busca ativa / Cadastro de microareas. UBS: Atendimento no local.**

8

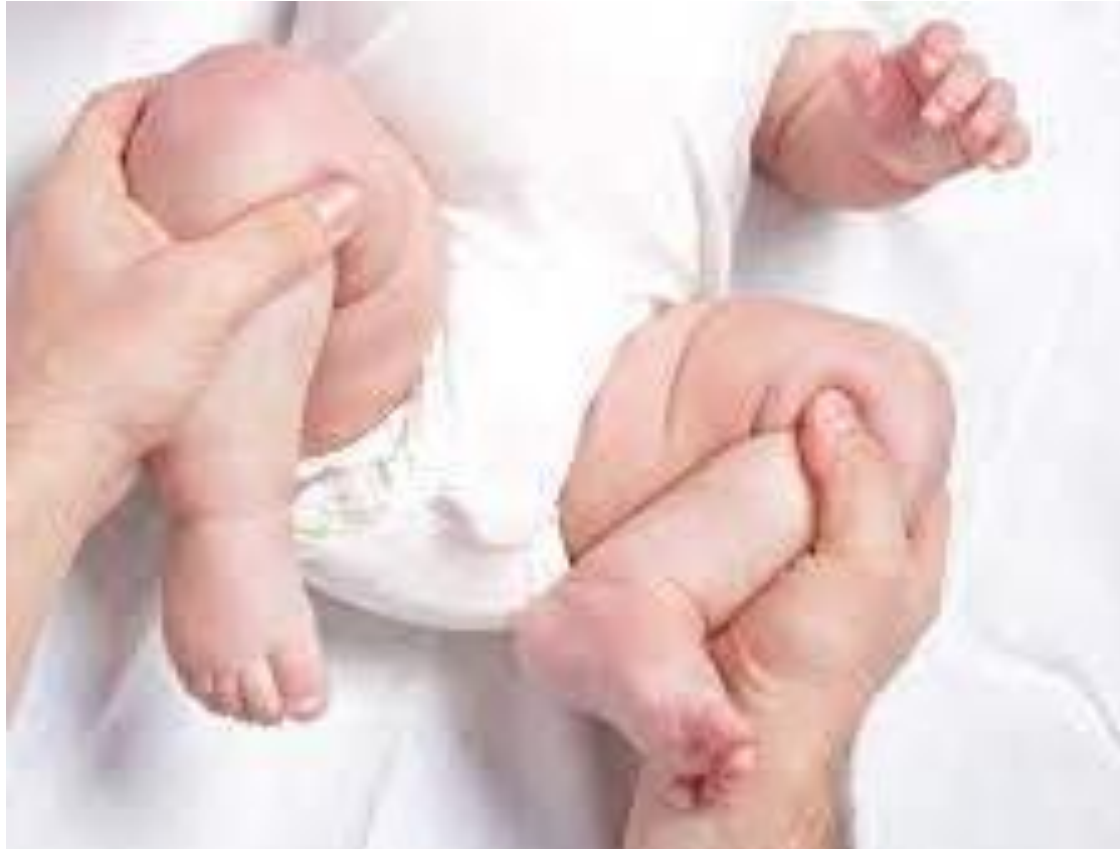Uma equipe mínima de Saúde da Família é formada por profissionais de quatro categorias diferentes. Quais são esses profissionais?



Resposta: Médico, Enfermeiro, Técnico ou auxiliar de enfermagem e Agente Comunitário de Saúde.

9

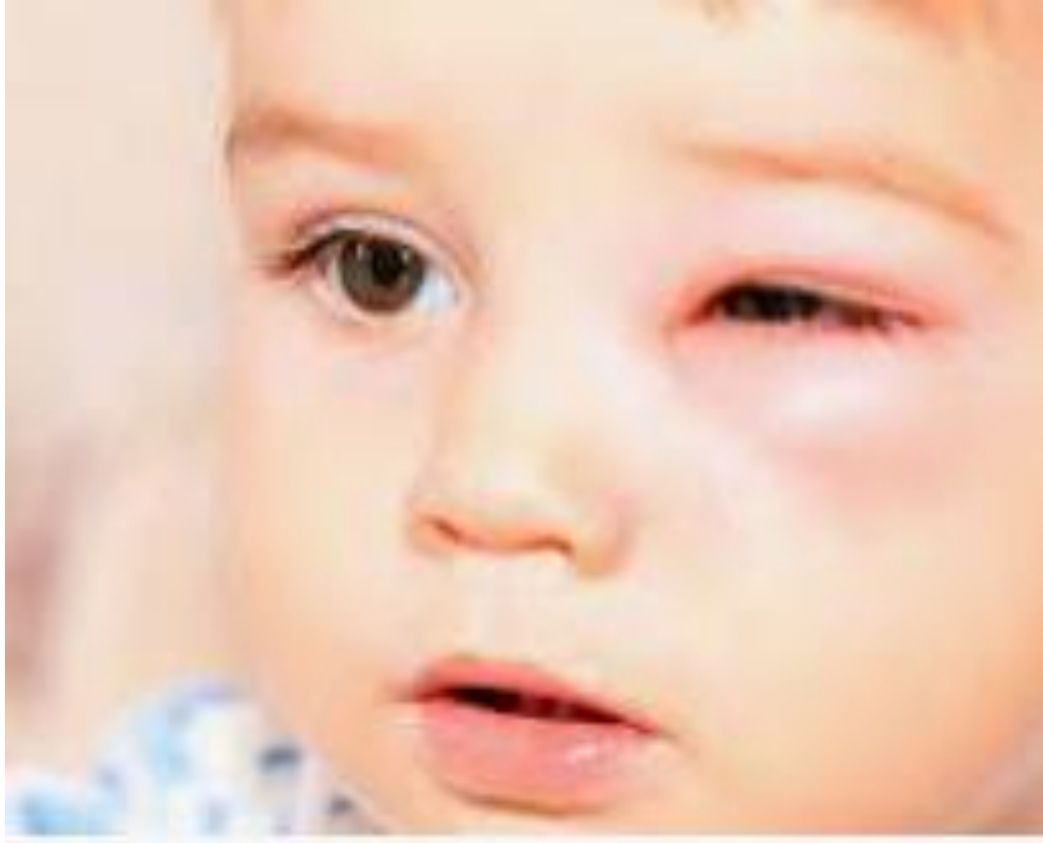Para que serve a manobra abaixo, e como ela se denomina?



Resposta: Para o diagnóstico de luxação congênita do quadril, se denomina Manobra de Ortolani

10

Criança há dois dias com quadro de IVAS, febre 38°C. Hoje apresenta a seguinte alteração mostrada na imagem:



a) Qual a complicação oftálmica apresentada? **Resposta:**
Celulite face.